

Çukurova Üniversitesi

SAĞLIK BİLİMLERİ DERGİSİ

Çukurova University Journal of Health Sciences



Cilt: 27

Sayı: 1,3

Yıl: 2011 - 2012

ISSN 1300 - 4719

Çukurova Üniversitesi

SAĞLIK BİLİMLERİ DERGİSİ

Çukurova University Journal of Health Sciences



CİLT:27

SAYI:1,3

YIL:2011-2012

ISSN 1300-4719

EDİTÖR

Prof. Dr. İsmail GÜNAY

YAYIN KURULU

Prof. Dr. Ufuk METE

Prof. Dr. Fügen YARKIN

Prof. Dr. Yurdanur KILINÇ

Prof. Dr. Erkan KOZANOĞLU

Prof. Dr. Serdar TOROĞLU

Yrd. Doç. Dr. Sultan ALAN

SAHİBİ

Ç.Ü. Sağlık Bilimleri Enstitüsü Adına

Prof. Dr. Şeref ERDOĞAN

Müdür

DÖRT AYDA BİR YAYINLANIR

YAZIŞMA ADRESİ: Ç.Ü. Sağlık Bilimleri Enstitüsü
Yayın ve Dökümantasyon
Kurulu Başkanlığı
"Sağlık Bilimleri Dergisi"
01330 Balcalı-ADANA
e.mail: sagbile@mail.cu.edu.tr

EDİTÖR
İsmail GÜNAY

YAYIN KURULU
Ufuk METE
Fügen YARKIN
Yurdanur KILINÇ
Erkan KOZANOĞLU
Serdar TOROĞLU
Sultan ALAN

DANIŞMA KURULU

Aynur ACAR
Caner AÇIKADA
Işık AKGÜN
Ayşe AKIN
Atilla AKKOÇLU
Tekin AKPOLAT
Doğan AKŞİT
Ekrem AKTAŞ
Firdevs AKTAŞ
Fadil AKYOL
Gülseren ARAZ
Cengiz BAÇA
Ali BAKI
Nurettin BAŞARAN
İrfan BATAT
Can BAYDINÇ
Kemal BAYSAL
Kadir BİBEROĞLU
Tufan BILGIN
Erhan BİLİR
Cengiz BAYÇU
Peyami CİNAZ
Şengül ÇELEBİ
Peruze ÇELENK
Hasan ÇOLAK
Atınç ÇOLTU
Hakkı DALÇIK
Nilgün DALDAL
Alp DEMİRELLER
Necdet DOĞAN
Hatice DURAK
Fitnat DİNÇER
Nuran ELMACI
Hüseyin ENDOĞRU
Yıldız ERHAN
Raif ERİŞEN
Ahmet GÖĞÜŞ

Süleyman GÖRPELİOĞLU
Sevgi GÖZDAŞOĞLU
Mustafa GÜLEÇ
Gülay GÜLLÜLÜ
Saadet GÜMÜŞLÜ
Nimet GÜNDOĞAN
Hikmet Günay GÜNDOĞAN
Orhan GÜVEN
Bilge GÖNÜL
Süleyman GÖRPELİOĞLU
Vedat HAMURYUDAN
Savaş HATİPOĞLU
Pekcan UNGAN
Süleyha HİLMİOĞLU
Sami HİZMETLİ
Atif İNANICI
Ramazan KAHVECİ
Beki KAN
Giray KARALEŞLİ
Mustafa KARACAGİL
Aydanur KARGI
Hilmi KANSU
Kamer KILIÇ
Burhan KIRAN
Mehmet KIYAN
Füsun Öztürk KUTER
İrfan KUTLAR
Sermet KOÇ
Turgut KÖKSEL
Hülya KÖPRÜLÜ
Güven LÜLECI
Aydın Eren MEMİŞOĞLU
Oktay MUTAF
Rüstem NURTEN
Rahime NOHUTÇU
Taner ONAT
Fahrettin OKSEL

Nezihi OYGUR
Kemal ÖDEV
Yaman ÖRS
Ahmet ÖZBİLGİN
Gönen ÖZCAN
Kazım ÖZDAMAR
Servet ÖZGÜR
Baria ÖZTAŞ
Süleyman ÖZYALÇIN
Serpil SALAÇIN
Yıldız SARAÇLAR
Işık SAYIN
Gülhandame SAYGI
Cahide SOYDAŞ
Kadir SÜMBÜLOĞLU
Bülent SÜMERKAN
Vesile SEPİCİ
Erdal ŞAHİN
İzzet ŞAHİN
Mehmet ŞEN
Hakan ŞENTÜRK
Halit ŞİMŞEK
Ferda TAŞAR
Ferhan TEZCAN
Bilgin TİMURALP
Belma TURAN
Uğur Tarık TURAÇLAR
Murat TURGAY
Emel TÜMBAY
Kamil TOKER
Şemsettin USTAÇELEBİ
Halis ÜNLÜ
İlhami ÜNLÜOĞLU
Rana VAROL
Feridun VURAL
Faruk YAĞCI
Mehmet YILDIRIM

Nilgün YILDIRIM
Örtgün YILDIRIM

Nurşen YORDAM
Ayşen YÜCEL

Ali Aydın ALTUNKAN

Çukurova Üniversitesi Öğretim Üyeleri Yazı İnceleme Kurulumuzun doğal üyeleridir.

YAZARLARA AÇIKLAMA

1. "Çukurova Üniversitesi Sağlık Bilimleri Dergisi" Çukurova Üniversitesi Sağlık Bilimleri Enstitüsünün yayın organıdır. Dergide; özgün araştırma, olgu sunumları, ön çalışma, teknik not, editöre mektup, Yüksek Lisans ve Doktora tez özetleri, kitap özetleri ve Enstitü haberleri Türkçe veya İngilizce yayımlanır.

2. Dergi dört ayda bir çıkar ve üç sayıda tamamlanır.

3. Dergide yayınlanmak üzere gönderilen yazılar, bir başka dergide yayınlanmamış veya yayınlanmak üzere gönderilmemiş olmalıdır. Çukurova Üniversitesi Sağlık Bilimleri Dergisi'nde yayınlanan yazıların telif hakkı dergiye ait olup başka bir yerde yayınlanamaz.

4. Orijinal yazılar 15, kısa deneysel raporlar 5 daktilo sayfasını geçmeyecek şekilde derlenmelidir. Metin A4 (fotokopi) kâğıdının bir yüzüne, iki aralıkla IBM uyumlu bir bilgisayarda (tercihen Microsoft Word programı ile) Arial 11 boyut büyüklüğünde yazılmalı, sol ve sağda 2,5, üst ve altta 3'er cm boşluk bırakılmalıdır. Yazılar dört nüsha olarak (ve ayrıca disket veya internet ile .doc ve grafik file'ları olarak) gönderilmelidir.

5. Yabancı dilde yazılan makaleler için Türkçe başlık, Türkçe özet ve Türkçe anahtar sözcükler yer almalıdır.

6. Yayınlanan yazıların sorumluluğu yazarlara aittir.

1. Başlık:

- * Başlık: Kısa ve öz olmalı
- * Kısaltılmış başlık (ayrıca yazılmalı).
- * Yazarlar ve çalışmanın yapıldığı merkez, dergiye gönderildiği tarih. ,

2. Özetler:

- * Türkçe özet.
- * Türkçe anahtar sözcükler.
- * Çalışmanın İngilizce başlığı ve İngilizce özeti (abstract).

* İngilizce anahtar sözcükler (Key words).

Anahtar sözcük sayısı altıyı geçmemelidir. Türkçe ve İngilizce özetler, en az 100, en fazla 150 sözcükten oluşmalı ve aşağıdaki bilgileri içermelidir:

- * Çalışmanın amacı.
- * Kullanılan gereçler ve uygulanan yöntemler.
- * Bulgular.
- * Sonuç.

3. Ana Metin:

Giriş, Gereç ve Yöntem, Bulgular, Tartışma ve Sonuç.

* Kaynaklar: Metin içinde geçiş sırasına göre numaralandırılmalı, üst indis şekilde gösterilmeli ve kaynaklar bölümünde bu numaraya göre sıralanmalıdır. Kaynak vermede "Çukurova Üniversitesi Sağlık Bilimleri Enstitüsü TEZ YAZIM KLAVUZU" nda belirtilen kurallar geçerlidir (Bkz. <http://sbe.cu.edu.tr/>).

* Kaynaklarda tüm yazarlar belirtilir, fakat yazar sayısı ikiden çok ise metin içinde ilk yazardan sonra "ve ark veya et al" şeklinde kısaltma yapılır.

* Kaynak kısaltmalarında Index Medicus kuralları uygulanır, bu kuralların söz konusu olmadığı durumlarda derginin tam adı yazılır.

ÖRNEKLER:

Makale:

Butterworth JF, Lief PA, Strichartz GR, Pot C. The pH-dependent local anesthetics activity of diethyl Mino ethanol. *Anesthesiology*, 1988; 68:501-506.

Kitap:

Klug WS, Cumming MR. *Concepts of Genetics*. 4th Ed., New York: Macmillian Publishing Company, 1994.

Kitabın bir bölümü veya sayfa aralığı:

Ater MD. Bone marrow failure. In: Norton D, Oski F, eds. *Hematology of Infancy of Childhood*. Tokyo: Saunders Co, 1987:159-241.

Ackerman E, Ellis LBM, Williams LE. Biophysical Science. 2th Ed., New Jersey: Prentice Hall Inc, 1979: 26-47.

* Şekil ve resimler: Fazla şekil ve resimden kaçınılmalı, bütün resim ve şekiller şekil; tablolar ise çizelge olarak adlandırılmalıdır.

* Şekiller, siyah mürekkep ile parlak ve beyaz kâğıda çizilmeli veya fotokopi kâğıdına lazer yazıcıda basılmalı ve kıvrılmadan postalanmalıdır. Resimler ve şekiller, kâğıtlara yapıştırılmayıp arkalarına, ait olduğu makale, yazarın adı, şekil numarası yumuşak kurşun kalemle yazılmalı ve metin içinde yerleri işaretlenmelidir. Şekil altı yazılar ayrı bir kâğıda sıra ile yazılarak gönderilmelidir

* Resim ve şekiller, bilgisayarda yazılmış metnin içine yerleştirilerek veya ayrı-ayrı metin ve grafik File'ları halinde de gönderilebilir. Fakat metin ile birlikte resim ve şekillerin kâğıda basılı orijinaleri de mutlaka gönderilecektir.

4. Son sayfa:

Yazarın yazışma adresi yer alacaktır.

Çukurova Üniversitesi SAĞLIK BİLİMLERİ DERGİSİ

İÇİNDEKİLER

Stabil Ortopedik Kondil Konumunun Önemi

Emel ENGİN, Aslıhan UZEL

1-15

Ortodontik Tedavilerin Faringeal Hava Yolları Üzerindeki Etkisi

Nazife İŞLER, Aslıhan UZEL

17-29

Laminate Vener Restorasyonlar

İpek AYSAN MERİÇ, Yurdanur UÇAR

31-43

İmplant Materyalleri, Yüzey Özellikleri ve Yükleme Protokolleri

E. Nadir BUDAK, Yurdanur UÇAR

45-59

Doktora Tez Özetleri

61-83

Andaç DURUKAN, Buse Ayşe SERİN, Emine PETEKKAYA,

Fatma ÇEPIKKURT, Gözde ANIL GÜRBÜZ, Hanifi AKTAŞ,

İlker ÜNAL, Neşe KAYRIN, Rana CAN,

Sabriye KOCATÜRK SEL, Seda ÖZTURAN

Stabil Ortopedik Kondil Konumunun Önemi The Importance of Stable Orthopedic Condylar Position

Dt. Emel Engin, Yrd. Doç. Dr. Aslıhan Uzel
Çukurova Üniversitesi Diş Hekimliği Fakültesi, Ortodonti Anabilim Dalı

Özet

Çiğneme, yutkunma, solunum ve konuşma işlevleri sırasında görev yapan ağız-çene sistemi, çeşitli organ ve dokuların katılımı ile oluşan bir yapıdır. Sistemin gerek anatomik gerekse işlevsel olarak en karmaşık yapısı temporomandibular eklemdir (TME). TME konumu ve dişlerin kapanış ilişkileri arasında yakın bir ilişki olduğu bilinmektedir. Üç boyutlu görüntüleme yöntemlerinin gelişmesi günümüzde eklem konumu ile ilgili daha net bilgiler elde edilmesini sağlamıştır. Ancak, mandibular kondil konumu ve kapanış ilişkileri çok sayıda araştırmaya konu olmasına rağmen stabil ortopedik kondil konumunun ortodontik tedavilerle ilişkisi halen tartışılmaktadır.

Bu derlemede, stabil ortopedik kondil konumunun tanımı tarihsel süreç içerisinde incelenmiş ve stabil ortopedik pozisyonda konumlanmış kondile sahip alt çene pozisyonunu belirlemek için alınan sentrik ilişki kayıtlarının ortodontik açıdan önemi ve gerekliliği literatür bilgisi ışığında değerlendirilmiştir.

Anahtar Sözcükler: Alt çene kondili, sentrik ilişki, kapanış bozukluğu

Abstract

The mouth-jaw system which include various organ and tissues, is responsible for chewing, swallowing, respiratory and speaking functions. Temporomandibular joint is the most complex structure of the anatomic and the functional system. It is known that position of TMJ and occlusion are closely related. As progressing of three dimensional imaging methods, getting information about position of TMJ is provided. Although position of TMJ and malocclusion is mentioned in several research, relation between stable orthopedic condylar position and orthodontic treatment is still discussed.

In this review, definition of stable orthopedic condylar position is investigated in historically and the importance and necessity of taking centric relation records for definition mandibular position with stable orthopedic condylar position is evaluated in literature.

Key words: Mandibular condyle, centric relation, malocclusion in 1991 (95 cases). No death the occurred during this period.

Giriş

Günümüzde ortodontik tedavi sonucunda ideal kapanış ilişkisinin elde edilmesinin yanında, temporomandibuler eklem (TME) ve fonksiyon, periodontal sağlık, uzun dönem stabilite ve yüz estetiği bir bütün olarak hedeflenmeye başlanmıştır. Bu bağlamda, tanıya yönelik kullanılan yöntemler sürekli geliştirilmekte ve tedavi planı öncesinde özellikle yumuşak doku, estetik ve eklem kayıtları alınmasının önemi üzerinde durulmaktadır(Cordray, 1996; 2002; 2006).

TME konumu ve dişlerin kapanış ilişkileri arasında yakın bir ilişki olduğu bilinmektedir. Kapanış bozukluğu olan bireylerde, kas-sinir sisteminin alt çeneyi dişlerin en fazla temasa geleceği şekilde kapanmaya zorlamasıyla, stabil eklem konumu bozulabilmektedir. Böylece varolan asıl kapanış bozukluğunun maskelendiği öne sürülmektedir (Cordray, 1996; 2006; Roth, 1976; 1981; Hidaka, 2002; Utt, 1995; Okeson, 1998; Crawford, 1999; Wood, 1994). Yapılan çalışmalarda sentrik ilişki ve sentrik okluzyon arasındaki fark fazla olduğunda klinikte görülenden farklı olarak alt çenenin daha geride konumlandığı ve dik yön boyutlarının arttığı, kapanış bozukluğunun daha da şiddetlendiği bildirilmiştir(Cordray, 2006; Roth, 1976; Utt, 1995; Wood, 1994; Schildkraut, 1994; Hicks,

1996). Bu durumda hastanın teşhis ve tedavi planlaması ile yapılan ortodontik tedavinin uzun dönem stabilitesinin de etkileneceği öne sürülmektedir(Cordray, 2002; Roth, 1976; 1981; Hoffman, 1973; Dawson, 1989; Slavicek, 1988).

Bu nedenle, ortodontide sentrik ilişki kayıtları bir çok araştırmaya konu olmuştur. Kondilin ideal yerine yerleştirilmesiyle sinir-kas geri bildirim engellenerek gerçek kapanış bozukluğu ortaya çıkarılmaktadır. Böylece kapanış bozukluğunun ne kadarının gerçek ne kadarının alt çenenin yanlış konumlanmasından kaynaklı olduğu gösterilmektedir (Cordray, 1996; 2006; Utt, 1995; Wood, 1994; Karl, 1999).

Bu derlemenin amacı, stabil ortopedik konumdaki kondile sahip çene pozisyonunu belirlememizi sağlayan sentrik ilişkinin tarihsel süreç içerisinde değişen tanımını ve ortodonti ile ilişkisini 1940'lı yıllardan günümüze kadar yapılmış olan çalışmaların ışığında incelemektir. Konuya dikkatlerinin çekilmesi, alınacak önlemlerin tartışılması amaçlanmıştır.

Sentrik İlişki (Si)

Yıllar içerisinde farklı araştırmacılar tarafından farklı tanımlamalar yapılmış olsa da sentrik ilişki stabil ortopedik pozisyonda konumlanmış kondile sahip alt çene pozisyonunu belirlemek için değerlendirilir. Günümüzde kabul gören tanımı: "Kondilin, artiküler diskin en ince damarsız parçası ile ilişkide olduğu, artiküler eminens eğimine göre en ön-üst pozisyondaki alt ve üst çenenin ilişkisidir "(Cordray, 2002; 2006;

Roth, 1976; 1981; Crawford, 1999; Schildkraut, 1994; Rinchuse, 2006; Klar, 2003).

Sentrik ilişki ile ilgili yapılan çalışmalar ve değişen görüşler tarihsel süreç içerisinde değerlendirildiğinde;

1940'lı yıllarda çene ilişkilerinin saptanmasında en yaygın kullanılan metot interokluzal kayıt yöntemi idi. Bu yöntemde saptanmış bir vertikal boyutta, dişler arasına termoplastik materyal yerleştirilip hastanın alt çenesini en geri pozisyonda kapatması sağlanarak çenelerin sentrik ilişkiye getirildiği düşünülmüştür (Schloseer, 1941). Aprile (1947) kadavralar üzerinde yapmış olduğu çalışmada eklem ligamentlerinin ve çığneme kaslarının sentrik ilişkide konumlanmış kondil pozisyonu üzerindeki etkilerini incelemiştir. Çalışma sonucunda kondil pozisyonunun eklem kemik yapısıyla ilişkili olduğunu, ligamentlerin ve kasların bu pozisyonu etkilemediğini belirtmiştir. 1950'lerde sentrik ilişki tanımlamasından ziyade sentrik kayıt alınırken uygulanan basınç problemi tartışmalıydı. Bazı araştırmacılar (Kazis, 1952; Payne, 1955; Tropazano, 1956; Jamieson, 1956) sentrik kayıt alınırken hafif basınç uygulanması gerektiğini savunurken, bazıları (Block, 1953; Boos, 1954) da sıfır basınç felsefesini savunmuşlardır.

Bu tartışmalar ışığında Boos(1954) geliştirmiş olduğu alet (Gnathodynamometer) ile sentrik kayıt sırasında uygulanan basıncı grafik metoduyla ölçmüş ve optimum okluzal pozisyonun maksimum kapanış kuvvet

pozisyonu ile çakıştığını belirtmiştir. Tüm kapanışların ısırma kuvveti altında yumuşak dokuların fonksiyonu ile birlikte alınması gerektiğini bildirmiştir. Yapılan kayıt yöntemleriyle elde edilen tahminler, kondilin sentrik ilişki kayıtlarında en geri pozisyonda olduğunu düşündürmüştür. Bunun üzerine sentrik ilişki tanımlaması tartışılmaya başlanmıştır. Bu tartışmalar çok sayıda araştırmayı beraberinde getirmiştir. Lucia(1953), sentrik ilişkiyi alt çenenin üst çeneye göre en geri pozisyonu olarak tanımlarken çığneme kaslarının kasılmasıyla kondil başının fossa içerisinde en üst konuma geldiğini bildirmiştir. Lucia eklem anatomisinden yola çıkarak alt çenenin en stabil pozisyonunun sentrik ilişkide elde edildiğine ve doğru sentrik ilişkinin okluzondaki diş yüzeyleri ve temporomandibular eklem koordinasyonu için önemli olduğuna inanmıştır(Lucia, 1960). McCollum ve Stuart (1955), alt çene sentrik ilişkide konumlandığında kondilin fossa içerisinde en geri, en üst ve orta (Rear most Upper most Midmost) pozisyona geldiğini belirtmiştir (McCollum ve Stuart, 1955). 1960'lı yıllarda Posselt, Lundeen, Federick ve ark. sentrik ilişkiyi, kondillerin glenoid fossa içindeki en üst ve en geri ilişkisi olarak tanımlamışlardır (Posselt, 1961; Lundeen, 1974; Federick ve ark., 1974). 1970'li yıllara doğru yeni görüntüleme metotlarının tıp alanına kazandırılması ile birlikte eklem anatomisi daha detaylı incelenmeye başlanmıştır. 1972 yılında Weinberg transcranial radyografileri kullanarak eklemi

değerlendirmiş ve kondilin sentrik ilişkide en geri, en üst ve orta pozisyonunda olduğunu desteklemiştir (Weinberg, 1972). Williamson (1978), Weinberg'in kullandığı radyografilerde çevre dokuların yansımalarından dolayı netliğin iyi olmadığını belirtmiş ve tomografilerin kullanımını önermiştir (Williamson, 1978). 1980'li yıllarda kondil-disk ilişkisinin gelişen manyetik rezonans görüntüleme ve bilgisayarlı tomografi yöntemleriyle görüntülenmesi sonucunda sentrik ilişki tanımı en geri üst pozisyondan en ön üst pozisyona değişim göstermiştir. Gilboe (1983) eklem ve çevre yapıların morfolojik ve fonksiyonel analizinde kondilin sentrik ilişkide en ön-üst pozisyonda konumlandığını bildirerek sentrik ilişkinin yeniden tanımlanmasının gerektiğini vurgulamıştır (Gilboe, 1983). Celenza (1984) en geri pozisyon tanımlamasının doğru olmadığını S1' nin neden en ön üst pozisyonda olduğunu eklem anatomisiyle açıklamıştır: "Eklem kavitesinin en üst kısmı glenoid fossadır. Glenoid fossa artiküler kartilaja sahip değildir. Eklem bu kısmı artiküler diskin arka kısmını yani kan damarı ve sinir içerir. En geri konum, kondil disk kompleksinde damar ve sinirler için zararlıdır. Artiküler eminensin arka kısmı ve kondilin ön kısmı artiküler kartilaja (eklem kırırdağı) sahiptir. Bu yüzden kondil en ön üst pozisyondayken en rahat konumundadır." (Celenza, 1984). Dawson (1985)'a göre S1'nin "en geri" pozisyon olarak tanımlanması fizyolojik bir tanımlama olmamakla beraber, gerilmiş bir

pozisyonudur ve kondil-disk kompleksinin bütünlüğü için de zararlı bir durumdur (Dawson, 1985). Alt çene geriye ve yukarı zorlandığında lateral pterigoidin kasılmasıyla kondilin ileri hareket edeceğini ve bu durumda kondilin gerilmiş bir pozisyonda olacağını savunmuştur. Dawson (1985) sentrik ilişkiyi şu şekilde tanımlamıştır: "Vertikal boyut ve dış pozisyonlarından bağımsız olarak kondil ve diskin artiküler eminensin arka yüzeyi ile en üst seviyede kontakta olduğu alt ve üst çene ilişkisidir."

Okeson 1993 yılında yayınladığı kitabında mandibula ve eklem en uygun konumunu şu şekilde tanımlamıştır: "Optimum fonksiyonel eklem pozisyonu kriterlerini oluştururken TME'in anatomik yapısı iyi değerlendirilmelidir. Bilindiği gibi artiküler disk kan damarı ve sinir içermeyen yoğun fibröz bağ dokusundan oluşmuştur. Bu nedenle bu yapı zarar görmeden ve ağrı stimulusu oluşturmadan yoğun kuvvetlere karşı koyabilir. Diskin amacı fonksiyonel hareketler esnasında kondili stabilize etmek, korumak ve diğer dokulardan ayırmak olarak özetlenebilir. Bununla beraber, eklem konumsal stabilitesi disk tarafından belirlenemez. Diğer tüm eklemlerde olduğu gibi konumsal stabilite eklem üzerinden çekim sağlayan kaslar tarafından sağlanır ve böylece artiküler yüzeylerin dislokasyonu engellenmiş olur. Kasların uyguladığı belli yönlereki kuvvetler optimum ve fonksiyonel sabit eklem konumunu belirler."

Sentrik ilişki, kondilin mandibular fossa içerisinde en ön üst pozisyonda iken artiküler eminensin arka yüzeyinde istirahatte olduğu en stabil ortopedik eklem konumudur. Bu pozisyonda artiküler disk kondil ve mandibular fossa arasında yer alır "(Okeson, 1993).

Klinisyenler SI'nin belirlenmesi için farklı teknikler geliştirmişlerdir. Günümüzde en çok kullanılan teknikler arasında ön durdurucu ile çene ucundan yönlendirme metodu, çift yanlı yönlendirme (bilateral manipülasyon) metodu ve bireyin kendi kas kuvvetinden yararlanılarak alınan Roth "power centric" (güçlü sentrik) metodu sayılabilir(Dawson, 1989; Wood, 1994; Braun, 1997; Lucia, 1964; Long, 1973; Williamson, 1985). Ön durdurucu kullanımı ile sentrik kayıt metodu birçok araştırmacı tarafından uygulanmıştır. Bu teknikte ön durdurucu kullanımıyla alt ve üst dişler birbirinden ayrılarak diş kontaklarının oluşturduğu proprioseptif his ortadan kaldırılmış ve kasların etkisiyle kondilin en üst pozisyonda konumlandığı bildirilmiştir (Lundeen, 1974; Hunter, 1999; Carrell, 1988; Shankland, 1983).

Dawson (1989) 'ın geliştirmiş olduğu çift yanlı yönlendirme metodunda, iki elin başparmaklarıyla çeneye aşağı yönde basınç uygulanırken diğer parmaklarla alt çene gonial bölgede yukarı yönlendirilir ve kondilin fossa içerisinde en üst konumda oturması sağlanır (Dawson, 1989). Yapılan çalışmalarda çift yanlı yönlendirme metodunun diğer yöntemlere göre daha fizyolojik ve yüksek tekrarlanabilirliğe sahip

olduğu bildirilmiştir (Tarantola, 1997; Hobo, 1985; McKee, 1997).

Roth(1981), "power" sentrik metodunda hastanın kendi kas kuvvetinden yararlanarak çene ucundan yönlendirme yapmakta ve ön durdurucu (iki parça mavi mum) kullanarak kondili fossa içerisinde en ön üst pozisyonunda kaydetmektedir (Roth, 1981). Roth tekniğinin tekrarlanabilirliği ve güvenilirliği yapılan çalışmalarla desteklenmiştir (Cordray, 2006; Wood, 1994; Schmitt, 2003; Kulbersh, 2003).

Sentrik Okluzyon

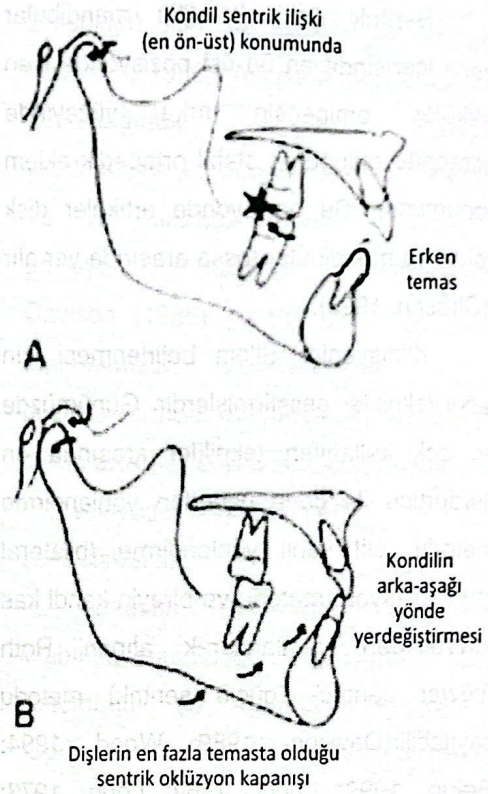
Kapanış ile ilişkili alt çene pozisyonu sentrik okluzyon olarak adlandırılır. Sentrik okluzyon, alt ve üst çene dişlerinin en fazla tüberkül-fossa ilişkisinde bulunduğu duruma verilen isimdir. Kondil konumundan bağımsızdır ve en fazla diş temasının sağlandığı kapanış ilişkisidir (Cordray, 2002; 2006; Roth, 1976; 1981; Crawford, 1999; Shildkraut, 1994; Rinchuse, 2006). Sentrik okluzyon; Alışılmış Kapanış (Habitual Occlusion), Maksimum Kapanış (Maximum Intercuspation), Intercuspal Pozisyon (Intercuspal Position) olarak da adlandırılabilir.

McNeill (1997) 'a göre sentrik okluzyon pozisyonu en fazla tekrarlanabilir pozisyonudur. Çünkü bu pozisyon alt çeneyi kapatan kasların en fazla aktivitede oldukları diş kapanış pozisyonudur. SO, morfolojik olarak dişlerin şekilleri ve konumları, proprioseptif his aracılığı ile periodontal duyu organları ve diş temasları tarafından kuvvetlendirilen kas hafızası

tarafından belirlenmektedir. Duyu organları tarafından beyne verilen bilgi alt çenenin hızla ve tekrarlayan şekilde aynı pozisyonda kapanmasını sağlar (McNeil, 1997).

Sentrik Kayma

Sentrik ilişkinin fizyolojik açıdan önemi kondil stabilitesini sağlayan lateral pterygoid kasın kasılmadığı pozisyonda olmasıdır. Eğer hastada Sİ konumu ile SO konumu, dişler arasındaki erken temaslara bağlı olarak farklıysa, kas fonksiyonlarında değişiklikler gözlenecektir. Böyle bir durumun varlığında lateral pterygoid kas erken temaların bulunmadığı bir pozisyona doğru alt çeneyi yönlendirecektir. Bunun amacı çiğneme kuvvetlerinin hepsinin, erken temasa neden olan diş üzerine iletiminin engellenmesidir. Dişler etrafındaki hassas periodontal reseptörler bu kaymanın başlamasındaki asıl faktördür. Dolayısıyla, erken temalar lateral pterigoid kasın kasılmasına yol açacak ve gelişen proprioseptif his nedeniyle birey alt çenesini kaydırarak çatışmaların olmadığı ve en fazla diş temasını elde ettiği SO konumunda kapanış sağlayacaktır. Bu durumda kondilin stabil konumu (Sİ) bozulacaktır Sİ ve SO arasındaki bu farka sentrik kayma veya kondildeki yer değiştirme adı verilmektedir (Cordray, 1996; 2002; Hidaka, 2002; Roth, 1981; Alexander, 1993; Dawson, 1989; Crawford, 1999; Slavicek, 1988; 1998) (Şekil 1).



Şekil 1. A. Kondilin sentrik ilişki konumu ve erken temas varlığı (Roth, 1981). B. Kondilin sentrik oklüzyon konumundaki yer değiştirmesi (Roth, 1981).

Ağız içi bölge, dişlerdeki erken temaları ve bunların neden olduğu kayma ilişkilerini inceleyebilmek için ideal bir ortama sahip değildir. Hastaların kas-sinir sistemi, ayırt etmeye çalıştığımız belirli diş kapanma paternlerini bir savunma mekanizması olarak değiştirmeye programlanmıştır (Cordray, 2002; 2006; Roth, 1976; 1981; Calagna, 1973; Lucia, 1979). Bu nedenle Sİ'nin belirlenmesi için farklı teknikler geliştirilmiştir. Ön durdurucu ile çene ucundan yönlendirme metodu, çift yanlı yönlendirme (bilateral manipülasyon) metodu ve bireyin kendi kas kuvvetinden yararlanılarak alınan Roth "power centric"

(güçlü sentrik) metodu en yaygın kullanılan tekniklerdir.

Roth(1981), sentrik kayıt sırasında kas-sinir sisteminin etkisinden dolayı kondil pozisyonunun belirlenmesinde alt çene manüplasyonunun güvenilir olmadığını belirtmiştir (Roth, 1981). Roth'a göre kas-sinir sistemi sentrik kayıt sırasında alt çenenin manüplasyonunu zorlaştıracak ve kondilin sentrik ilişkide konumlanmasını önleyecektir. Bundan dolayı alışılmış sentrik okluziyondan sentrik ilişki konumunu yakalamak için hastanın kaslarının yeniden programlanmasının (nöromusküler deprogramming) gerekli olduğu belirtilmiştir (Cordray, 1996; 2006; Girardot, 1987; Crawford, 1999; Williamson, 1981; Lucia, 1964).

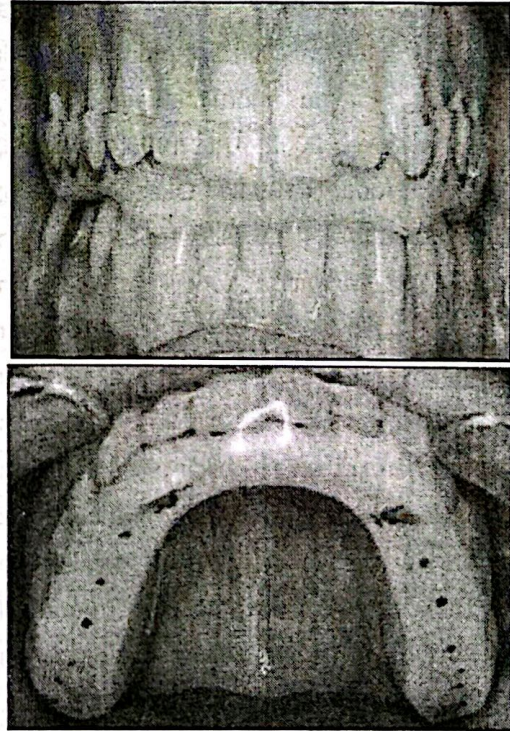
Splint tedavisi kasların yeniden programlanması için etkili bir yöntemdir. Alt çenenin manipülasyonunun zor olduğu durumlarda ve eklem şikayeti olan bireylerde semptomların hafifletilmesi amacıyla kullanılır. Splint alt çene kapanışıyla uyumlu kas-sinir sistemini ortadan kaldırarak alt çeneye etki eden kasların rahatlatılmasını ve kondilin fossa içerisinde sentrik ilişkide konumlanmasını sağlar (Roth, 1981; Girardot, 1987; Dawson, 1989; Calagna, 1973) (Şekil 2).

Roth splint kullanılmadan alınan sentrik kayıtların güvenilirliğinin soru işareti olduğunu ve doğru sentrik ilişkinin elde edilmesi için hastanın en az 3 ay gerekirse 6-12 ay arasında splint kullanması gerektiğini belirtmiştir(Roth, 1981).

Splint tedavisi uzun zaman gerektirdiğinden ortodonti pratiğinde çok fazla tercih edilmemektedir. Bundan dolayı hastanın sentrik kaydı alınırken uygulanan farklı yeniden programlama metodları geliştirilmiştir (Dawson, 1989; Braun, 1997; Slavicek, 1988; Lucia, 1964; Long, 1973; Woeffel, 1993).

Dawson (1989) ve Slavicek (1988), hasta oturur pozisyondayken 5 dakika boyunca pamuk ruloların ısırtılmasını daha sonra SI kaydının alınmasını önermiştir. Bu sayede kaslar yeniden programlanacak ve alt çene daha rahat bir şekilde SI pozisyonuna alınabilecektir (Dawson, 1989; Slavicek, 1988).

Lucia(1964)'nin geliştirmiş olduğu



Şekil 2. Yeniden konumlandırıcı splint. anterior jig, Williamson (1980), Long (1973)

ve Woeffel (1993) 'in kullandığı leaf gauge, Karl ve Foley(1999) 'in kullandığı anterior flat plane jig kasların yeniden programlanması amacıyla kullanılan ön durdurucu içeren sentrik kayıt tekniklerine örneklerdir. Bunların ortak amacı arka dişleri ayırarak, alt çeneyi maksimum kapanışa yönlendiren diş kontaklarının etkisini ortadan kaldırmak ve kasları yeniden programlamaktır.

Kasların yeniden programlanması (Nöromusküler deprogramming) tekrarlanabilirliğin anahtarıdır. Yeniden programlama kondilin en rahat, stabil ve tekrarlanabilir pozisyonunda kaydedilmesinde etkilidir (Cordray, 1996; 2006; Roth, 1981; Girardot, 1987; Crawford, 1999; Williamson, 1981; Lundeen, 1974; Lucia, 1964).

Populasyonun çoğunda arka dişlerdeki erken temaslardan kaynaklı sentrikte kayma görülmektedir(Cordray, 2006; Hidaka, 2002; Utt, 1995; Hoffman, 1973; Wood, 1994; Okeson, 1993; Richuse,2009). Okeson(1993) erken temaslara varlığında kondilin alt çenenin sentrik okluzyona gelmesiyle yer değiştirdiğini ve sentrik ilişkiye alındığı zaman alt çene gövdesinin ve dentisyonun distale hareket ettiğini bildirmiştir. Kasların etkisiyle meydana gelen bu durumu ağız içerisinde görmemiz mümkün değildir ve geleneksel ortodontik çalışma modelleri (sentrik okluzyonda elde alınmış modeller) bu durumun tespitinde yetersizdir (Cordray, 1996; 2002; Utt, 1995; Girardot, 1987; Davies, 2001; Clark, 2001).

Sentrik ilişki sentrik okluzyon arasındaki kayma en iyi face bow transferi kullanılarak yarı ayarlanabilir artikülatöre aktarılmış sentrik ilişkide alınmış teşhis modellerinde tespit edilir. Bazı artikülatör sistemlerinde, kondiler seviyede sentrik ilişkiden sentrik okluzyona geçerken meydana gelen kaymanın miktarının (mm) ve yönünün (horizontal, vertikal ve transvers) ölçülebilmesi için özelleşmiş parçalar bulunmaktadır. Bu artikülatörlerden günümüzde sıklıkla kullanılanları SAM, Panadent ve Denar artikülatörlerdir. SAM sistemi için "Mandibular Position Indicator (MPI)", Panadent sistemi için "Condylar Position Indicator (CPI)", Denar sistemi için "Craniomandibular Positioner (CMP)" sayılabilir. Bu parçalar her ne kadar farklı isimlere ve dizaynlara sahip olsalar da aynı amaca hizmet etmektedirler. Öyle ki SAM ve Panadent artikülatörlerinde Sİ'den SO'a geçerken meydana gelen kaymayı ölçmek için kullanılan MPI ve CPI sistemleri arasında herhangi bir fark bulunamamıştır (Hicks, 1996; Lavine, 2003; Williamson, 1978).

Sentrik kayma uzayın 3 düzleminde meydana gelebilen bir durumdur. Sİ'den SO'a geçişte kondilde meydana gelen yer değiştirme yönünün ve miktarının belirlenmesi amacıyla çok sayıda çalışma yapılmıştır. Asemptomatik bireyler üzerinde yapılan çalışmalar Sİ'den SO'a geçişte kondilin her zaman dikey yönde yer değiştirdiğini ve sıklıkla arka-aşağı yönde konumlandığını göstermiştir (Cordray, 2002; Utt, 1995; Roth, 1981; Wood, 1982).

Kondildeki dikey, ön-arka ve yatay düzlemdeki yer değiştirme miktarı en fazla Karl ve Foley ile Cordray'ın çalışmalarından elde edilmiştir (Cordray, 1996; 2006; Karl, 1999). Bu durum uyguladıkları kayıt metodundan kaynaklı olabilir. Çalışmalarında ön durdurucu kullanımı ile kasları yeniden programladıktan sonra sentrik ilişki kayıtlarını almışlardır. Kasların yeniden programlanması ile kondil daha stabil ve tekrarlanabilir konumda kaydedilmektedir (Roth, 1981; Girardot, 1987; Crawford, 1999; Braun, 1997; Lucia, 1964). Dikey (vertikal) düzlemdeki kondildeki yer değiştirme miktarı her zaman ön-arka (horizontal) düzlemdekinden fazla çıkmıştır. Yatay (transvers) düzlemdeki yer değiştirme ile dikey veya ön-arka düzlemdeki yer değiştirme arasında bir ilişki bulunmamıştır (Cordray, 2006; Hidaka, 2002; Girardot, 1987; Wood, 1982; Karl, 1999).

Yapılan çalışmalarda fizyolojik sınırların dışındaki fazlalık (ön-arka yönde ≥ 2 mm, dikey yönde ≥ 2 mm ve yatay yönde $\geq 0,5$ mm fazlalık) klinik olarak anlamlı düzeyde farklılık olarak nitelendirilmiştir (Cordray, 2006; Hidaka, 2002; Crawford, 1999; Slavicek, 1998; Karl, 1999).

Sİ doğru bir şekilde saptandığında tedaviye iyi bir başlangıç noktasıdır (Roth, 1976; 1981; Shidkrait, 1994; Slavicek, 1998; Gilboe, 1983). Doğru sentrik ilişkinin belirlenmesi diş arkları arasındaki ilişkilerin analizinde, kondil pozisyonu ve iskeletsel ilişkilerin değerlendirilmesinde önemlidir. Sentrik ilişki alınmış teşhis modelleri

hastanın gerçek kapanış bozukluğunu açığa çıkardığından doğru teşhis ve tedavi planlaması için önem taşımaktadır.

Roth (1981) ortodontik tedavilerde genellikle tüm oklüzyonun değiştirilerek hastaya yeni bir kapanış kazandırılmasının tüm dişlerin restorasyonu gibi düşünülebileceğini belirtmiştir. Bu nedenle ortodonti hastalarının tanı ve tedavi planlarında alt çenenin Sİ konumuna göre tedavilerin yapılmasını, tedavi sonunda ise Sİ ve SO'nun çakışması gerektiğini vurgulamıştır. Bu durumda tedavi sonrasında kondil fossa içerisinde ideal pozisyonunda konumlanacağından tedavinin uzun dönem stabilitesinin daha iyi olacağını belirtmiştir (Roth, 1981).

Aşağıda sıralanan tedavilere hastanın rahat olduğu, kondillerin stabil ve tekrarlanabilir Sİ pozisyonunda iken başlanması gerekliliği savunulmaktadır (Cordray, 1996; 2002; 2006).

- 1.Total protezler
- 2.Tüm dişlerin restorasyonu
- 3.Oklüzal uyumlama/dengeleme
- 4.Mandibüler disfonksiyon tedavisi
- 5.Ortodontik tedavi
- 6.Ortognatik cerrahi sırasında kondillerin pozisyonlarının belirlenmesinde rehber olarak kullanılması

Sentrik kaymanın kondil pozisyonunda ve dişsel ilişkilerde meydana getirdiği farklılıklar ortodontik tedaviye karar verme aşamasında 7 alanı etkilemektedir (Cordray, 1996; 2002; 2006).

1.Teşhis: Ön-arka yöndeki uyumsuzluğun (II. Sınıf, III. Sınıf) , dikey

yöndeki uyumsuzluğun (open bite, deep bite), yatay yöndeki uyumsuzluğun miktarı, alt çenenin büyüme yönü ve tedavi ile elde edilecek alt çene rotasyonunun yönü

2. Tedavi planlaması: Çekimli ya da çekimsiz, cerrahi ya da cerrahisiz tedavi,

3. Ankraj gereksinimi: Minimum, moderate, maximum

4. Tedavi mekaniklerinin seçimi

5. Okluzal bitim: Üç düzlemdeki(ön-arka, yatay ve dikey düzlemler) ark uyumu

6. Ortodontik tedavi etkilerinin değerlendirilmesi

7. Ortodontik relapsın değerlendirilmesi

Sonuçlar

1. Sentrik ilişki, diş temaslarından bağımsız olarak kondilin glenoid fossa içerisindeki en ön ve en üst pozisyonudur. Sentrik okluzyon ise kondil konumundan bağımsız en fazla diş temasının elde edildiği kapanış pozisyonudur.

2. Kapanış bozukluğu bulunan bireylerde kas-sinir sistemi, alt çenenin dişlerin en fazla temasa gelecek şekilde kapanmasını sağlar ve stabil eklem konumu bozulabilir. Bu durumda, kondilin fossa içerisinde sentrik ilişki konumu değişerek alt çene sentrik okluzyon konumunda kapanır. Böylece bireyin varolan gerçek kapanış bozukluğu maskelenmiş olur.

3. Sentrik okluzyonda belirlenmiş olan kapanış bozukluğu sentrik ilişki sırasında belirlenenden farklılık gösterebilmektedir. SO konumundan Sİ konumuna geçişte arka dişlerde erken

temas, overjette artma, overbite da azalma ve Angle sınıflamasında değişiklik meydana gelir. Bu durumda hastanın gerçek kapanış bozukluğu ortaya çıkar.

4. Sentrik ilişki sentrik okluzyon arasındaki fark en iyi face bow transferi kullanılarak yarı ayarlanabilir artikulatöre aktarılmış sentrik ilişkide alınmış teşhis modellerinde tespit edilir. Sentrik ilişkide alınmış teşhis modelleri hastanın gerçek kapanış bozukluğunu açığa çıkardığından doğru teşhis ve tedavi planlaması için önem taşımaktadır.

5. Ortodonti hastalarının tedavisine başlamadan önce gerçek kapanış bozukluğunu açığa çıkarabilmek ve doğru tedavi planlaması yapabilmek için sentrik ilişki önemlidir.

Kaynaklar

1. Alexander Sr, Moore Rn, Dubois Lm. 1993. Mandibular condyle position: comparison of articulator mountings and magnetic resonance imaging. Am J Orthod Dentofacial Orthop ;104:230-9
2. Aprile G. 1947. Gothic arch tracing and temporomandibular anatomy. Journal of American Dental Association; 35: 256.
3. Block L.S. 1953 .Common factors in complete denture prosthetics. Journal of Prosthetic Dentistry; 3: 736.

4. Boos R.H. 1954. Basic anatomic factors of jaw position. *Journal of Prosthetic Dentistry*; 4: 200.
5. Braun S, Marcatte M, Freudenthole J, Hanigle K. 1997. An evaluation of condyle position in centric relation obtained by manipulation of the mandible with and without leaf gauge deprogramming. *Am J Orthod Dentofacial Orthop*; 111:34-7
6. Calagna Ls, Silverman Si, Garfinkel L. 1973. Influence of neuromuscular conditioning on centric registrations. *J Prosthet Dent*; 30:598-604
7. Carroll Wj, Woelfel Jb, Huffman Rw. 1988. Simple application of anterior jig or leaf gauge in routine clinical practice. *J Prosthet Dent*; 59:611-7.
8. Clark Jr, Evans Rd. 2001. Functional occlusion: I A Review. *British Orthod J*; 28:76-81
9. Cordray Frank. 2002. The importance of the seated condylar position in orthodontic correction. *Quintessence Int.*; 33:284-293.
10. Cordray F. 1996. Centric relation treatment and articulator mountings in orthodontics. *The Angle Orthodontist*; 66:153-
11. Crawford Sd. 1999. Condylar axis position, as determined by the occlusion and measured by the CPI instrument, and signs and symptoms of temporomandibular dysfunction. *Angle Orthod.*; 69:103-115.
12. Dawson Pe. 1989. *Evaluation, Diagnosis and Treatment of Occlusal Problems*. St. Louis, Mosby,
13. Dawson P.E. 1985. Optimum TMJ condyle position in clinical practice. *International Journal of Periodontics and Restorative Dentistry*; 5:10-22.
14. Davies Sj, Gray Rm. 2001. The examination and recording of the occlusion: why and how. *British Dental J*; 19:291-302
15. Federick, D.R., Pameijer, C.H. & Stallard, R.E. 1974. A correlation between force and distalization of the mandible in obtaining centric relation. *Journal of Periodontology*; 45: 70.
16. Gilboe D.B. 1983. Centric relation as the treatment position *Journal of Prosthetic Dentistry*; 50: 685.
17. Girardot Ra. 1987. The nature of condylar displacement in patients with TM pain-dysfunction. *Orthod Rev*; 1:16-23.
18. Hicks ST, WOOD DP. 1996. Recording condylar movement with two facebow systems. *Angle Orthod*; 66:293-300.
19. Hidaka O, Adachi S. 2002. The

Difference in Condylar Position Between Centric Relation and Centric Occlusion in Pretreatment Japanese Orthodontic Patients. *Angle Orthod*;72:295-301

20. Hobo S, IWATA T. 1985.Reproducibility of mandibular centricity in three dimensions. *J Prosthet Dent*; 5:649-54.
21. Hoffman Pj, Silverman Si, Garfinkel L. 1973.Comparison of condylar position in centric relation and in centric occlusion in dentulous subjects. *J. Prosthet Dent*;30:582-8
22. Hunter Bd, Toth Rw. 1999. Centric relation registration using an anterior deprogrammer in dentate patients. *J Prosthodont*; 8(1):59-61.
23. Jamieson C.H. 1956.A modern concept of complete dentures. *Journal of Prosthetic Dentistry*; 6: 582.
24. Karl Pj, Foley TF. 1999. The use of a, deprogramming appliance to obtain centric relation records. *Angle Orthod*; 69:117-25.
25. Kais S. 1952.Functional aspects of complete mouth rehabilitation. *Journal of Prosthetic Dentistry*; 2: 575.
26. Keshvad A, Winstanley R. 2000.An appraisal of the literature on centric relation Part 1. *J of Oral Rehabilitation*; 27:823-833
27. Keshvad A, Winstanley R. 2000.An appraisal of the literature on centric relation Part 1. *J of Oral Rehabilitation*;27:1013-1023
28. Klar Na, Kulbersh R, Freeland T, Kaczynski R. 2003.Maximum inter-cuspation-centric relation disharmony in 200 consecutively finished cases in a gnathologically oriented practice. *Semin Orthod*; 9(2):109-16.
29. Kulbersh R, Dhuta M, Navarro M, Kaczynski R. 2003.Condylar distraction effects of standard edgewise therapy versus gnathologically based edgewise therapy. *Semin Orthod*; 9(2):117-27
30. Kulbersh R, Kaczynski R, Freeland T. 2003.Orthodontics and gnathology: introduction. *Semin Orthod*; 9(2):93-5.
31. Lavine D, Kulbersh R, Bonner P, Pink FE. 2003. Reproducibility of the condylar position indicator. *Semin Orthod*; 9(2):96-101.
32. Long JH. 1973. Locating centric relation with a leaf gauge. *Journal of Prosthetic Dentistry*; 29:608-610.
33. Lucia VO. 1964.A technique for recording centric relation. *Journal of Prosthetic Dentistry*; 14: 492-505.
34. Lucia, V.O. 1953.The fundamentals of oral physiology and their practical

- application in the securing and reproducing of records to be used in restorative dentistry. *Journal of Prosthetic Dentistry*; 3:212-213.
35. Lucia V.O. 1960. Centric relation, theory and practice. *Journal of Prosthetic Dentistry*; 10: 849
 36. Lucia Vo. 1979. Principles of articulation *Dent Clin North Am*; 23(2):199-211
 37. Lundeen HC. 1974. Centric relation records: The effect of muscle action. *Journal of Prosthetic Dentistry*; 31(3): 245-251.
 38. Lundeen H.C. 1974. Centric relation records: the effect of muscle action. *Journal of Prosthetic Dentistry*; 31: 244.
 39. Mccollum, B.B. & Stuart, C.E. *Gnathology*. 1955. California Scientific Press, South Pasadena,
 40. Mckee JR. 1997. Comparing condylar position repeatability for standardized versus nonstandardized methods of achieving centric relation. *J Prosthet Dent.*; 77:280-4.
 41. Mcneill C. 1997. Fundamental treatment goals. ed. McNeill C. In: *Science and practice of occlusion*. Quintessence publishing
 42. Okeson JP. 1998. Management of Temporomandibular Disorder and Occlusion. 4nd ed., Mosby- Year Book, Inc., St. Louis,
 43. Okeson JP. 1993. Management of Temporomandibular Disorders and Occlusion. St Louis, Mosby;: 168-170.
 44. Payne S.H. 1955. Selective occlusion. *Journal of Prosthetic Dentistry*; 5: 302.
 45. Perry Ht 1976. Temporomandibular joint and occlusion. *Angle Orthod*: 46:284-293,
 46. Posselt U. 1961. Recent trends in the concept of occlusal relationship. *Int Dent J.*; 11:331-42.
 47. Rinchuse D, Kandasamy S. 2006. Centric relation: A historical and contemporary orthodontic perspective. *J Am Dent Assoc*; 137:494-501
 48. Rinchuse D, Kandasamy S. 2009. Myths of orthodontic gnathology. *Am J Orthod Dentofacial Orthop*; 136:322-330
 49. Roth Rh. 1973. Temporomandibular pain-dysfunction and occlusal relationship. *Angle Orthod*; 43(2): 136-53

50. Roth RH. 1981. Functional occlusion for the orthodontist. Part 1. J Clinical Orthod; 15(1):32-51.
51. Roth Rh. 1981. Functional occlusion for the Orthodontist. Part III. J Clin Orthod. Mar;15:174-9,182-98
52. Roth R. 1976. The maintenance system and occlusal dynamics. Dental Clinics of North America.;20:761-88.
53. Schloseer R.O. 1941. Methods of securing centric relation and other positional relation records in complete dentures. Journal of the American Dental Association;28:17
54. Schmitt Me, Kulbersh R, Freeland T. 2003. Reproducibility of the Roth power centric in determining centric relation, Seminars in Orthod;9(2):102-108.
55. SchmitT Me, Kulbersh R, Freeland T, Bever K, Pink Fe. 2003. Reproducibility of the Roth power centric in determining centric relation. Semin Orthod; 9(2):102-8.
56. Shankland We, Ralston Sj, 1983. The fabrication and use of a Leaf Gauge to Locate Centric Relation, Ohio Dent]; 57:43-45.
57. Shildkraut M, Wood DP, Hunter WS. 1994. The CR-CO discrepancy and its effect on cephalometric measurements. Angle Orthod; 64:333-42.
58. Slavicek R. 1998. Clinical and instrumental functional analysis for diagnosis and treatment planning Part 2. Interview by Dr. Eugena, L.Gottlieb. J Clin Orthod. Jul; 22:430-443.
59. Slavicek RJ. 1988. Clinical and instrumental functional analysis for diagnosis and treatment planning, part IV: instrumental analysis of mandibular casts using the mandibular position indicator. J Clin Orthod; 22:566-75.
60. Tarantola Gj, Becker Im, Gremillion H. 1997. The reproducibility of centric relation: a clinical approach. J Am Dent Assoc.; 128:1245-51.
61. Trapozzano V.R. 1956. Occlusal records. Journal of Prosthetic Dentistry; 5: 302.
62. Utt Tw, Meyers Ce Jr, Wierzbza Tf, Hondrum So. 1995. A three-dimensional comparison of condylar position changes between centric relation and centric occlusion using the mandibular position indicator. Am J Orthod Dentofacial Orthop; 107:298-308.
64. Williamson Eh, 1981. Occlusion and temporomandibular joint dysfunction. Clin Orthod;15:333-350

65. Weinberg L.A. 1972. A correlation of temporomandibular dys-function with radiographic findings. Journal of Prosthetic Dentistry; 28: 519.
66. Williamson Eh, Caves Sa, Edenfield Rj, Morse Pk. 1978. Cephalometric analysis: Comparisons between MI and CR, Am J Orthod; 74: 672-677,
67. Williamson Eh, Steinke Rm, Morse Pk, Swift Tr. 1980. Centric relation: a comparison of muscle-determined position and operator guidance. Am J Orthod; 77: 133-45.
68. Williamson EH. 1985. Occlusal concepts in orthodontic diagnosis and treatment. In: Johnson LE(ed) New Vistas in orthodontics. Philadelphia: 122-147.
69. Williamson E.H. 1978. Laminographic study of mandibular condyle position when recording centric relation. Journal of Prosthetic Dentistry; 39: 561.
70. Woelfel JB. 1993. Condylar position recorded using leaf gauges and specific closure forces. Intl. J. Prosth; 6(4): 402-408.
71. Wood DP, KornE PH. 1992. Estimated and true hinge axis: a comparison of condylar displacements. Angle Orthod; 62: 167-75
72. Wood DP, Elliot RW. 1994. Reproducibility of the centric relation bite registration technique. Angle Orthod; 64(3): 211-219.

Yazışma Adresi:

Aslıhan Uzel
Çukurova Üniversitesi, Diş Hekimliği
Fakültesi
Ortodonti Anabilim Dalı
01330 Sarıçam/Adana
Tel: 0 322 3387330
Fax: 0 322 3387331
e-mail: asliuzel@cu.edu.tr

Ortodontik Tedavilerin Faringeal Hava Yolları Üzerindeki Etkisi

The Effect of Orthodontic Treatment on the Pharyngeal Airway

Dt. Nazife İşler, Yrd. Doç. Dr. Aslıhan Uzel
Çukurova Üniversitesi, Diş Hekimliği Fakültesi, Ortodonti Anabilim Dalı

Özet

Faringeal hava yolu solunum, konuşma, yutkunma ve çiğneme gibi pek çok fonksiyonun gerçekleştiği bir bölgedir. Bu nedenle bu bölgedeki tıkanıklıklar çene-yüz bölgesindeki gelişimi olumsuz yönde etkilemektedir. Ayrıca, faringeal hava yolu üst çene, alt çene, hyoid kemik, yumuşak damak ve dil ile yakın ilişkilidir. Bu sebeble uygulanan pek çok ortodontik tedavi bu bölgede farklı değişikliklere neden olmaktadır. Özellikle üst çene genişletmesinde nazal kavite boyutları ve nazofaringeal hava yolu etkilenirken II. Sınıf ve III. Sınıf hastaların tedavilerinde hava yolunun farklı bölgeleri değişkenlik gösterir. Bu nedenle ortodontik tedavi öncesi hastaların solunum fonksiyonlarının değerlendirilip buna göre tedavi seçeneklerinin belirlenmesi önemlidir.

Bu derlemenin amacı, ortodontik tedavilerin faringeal hava yolları üzerinde meydana getirdiği değişiklikleri literatür bilgisi ışığında incelemektir.

Anahtar Sözcükler: Faringeal hava yolu, ortodontik tedavi

Abstract

Pharyngeal airway is an area where many functions take place such as breathing, speaking, swallowing and chewing. For this reason any blockings in this area negatively affects the development on chin-face area. Moreover, pharyngeal airway is closely related to maxilla, mandibula, hyoid bone, soft palate and tongue. For this reason many orthodontic treatments applied to this area lead many different changes. Especially, while widening maxilla, nasal cavity sizes and nasopharyngeal airway are affected. On the other hand, on the treatment of Class II and Class III patients different parts of airways show changes. Thus, before beginning the orthodontic treatment, the breathing functions of the patient should be taken into consideration and relevant treatment options should be decided.

The aim of this review is to evaluate the changes on the pharyngeal airway caused by orthodontic treatments.

Key Words: Pharyngeal airway, orthodontic treatment

Giriş

Faringeal hava yolu ile çene-yüz gelişimi arasındaki ilişki 1800 lü yıllardan beri incelenmektedir (Lena, 2006). Nazofaringeal ve orofaringeal hava yollarının çene-yüz bölgesindeki gelişimi etkilediği çeşitli çalışmalarla kanıtlanmıştır (Lena, 2006; El, 2011). Özellikle büyüme gelişim döneminde burun solunumunda meydana gelen problemler yüz gelişiminde ve kapanışta olumsuz değişikliklere yol açar (Graber, 2005). Faringeal hava yolu bölgesinde yer alan dil, yumuşak damak, hyoid ve bölgedeki çevre kaslar üst ve alt çene ile direkt ya da indirekt olarak bağlantı gösterir. Bu nedenle, faringeal hava yolu boyutları, iskeletsel olarak çene hareketlerinin yönü ve miktarına bağlı olarak da değişir (Federico, 2011). Yapılan ortopedik ve ortognatik tedaviler ile üst ve alt çene konumlarının değiştirilmesinin hava yolu boyutlarını etkilediği bir çok çalışmada gösterilmiştir (Graber, 2005; Federico, 2011; Aydemir, 2009; Hiyama, 2002; Chen, 2007; Bacetti, 1998). Dolayısıyla ortodonti ile farengeal havayollarının ilişkisi çok sayıda araştırmaya konu olmaktadır.

Bu derlemenin amacı özellikle üst ve alt çenenin konumunu değiştiren ortopedik ve ortognatik tedavilerin farengeal

hava yolları üzerindeki etkilerini 1960'lı yıllardan günümüze kadar yapılmış olan çalışmalar ışığında incelemek ve tartışmaktır.

Üst Çene Genişletmesinin Faringeal Hava Yolu Üzerine Etkisi

Üst çenenin yatay yönde daraldığı durumlarda, burun boşluğunun yan duvarları arasındaki mesafe azalır ve nazal hava yolu direncinin artmasıyla burun solunumunda problemler ortaya çıkar (Ramires, 2008). Hızlı üst çene genişletmesinin (RPE) burun boşluğu ölçümlerine olan etkisi ilk defa 1886 yılında Eysel tarafından ortaya konulmuştur (Ramires, 2008). 1961 yılında Haas tarafından yapılan çalışmada ise burun hava yolu direncinde hızlı üst çene genişletmesine bağlı olarak azalmalar ve orta palatal sutura yakın bölgedeki burun boşluğu genişliğinde artmalar tespit edilmiştir (Haas, 1961).

Haas'ın çalışmasından günümüze kadar, üst çene genişletmesi sonrasında nazal hava yolu boyutlarında ve hava yolu direncinde meydana gelen değişimler çok sayıda çalışmada incelenmiş ve farklı ölçüm teknikleri kullanılmıştır (Doruk, 2004; Enoki, 2006; Hilberg, 1989). Kullanılan yöntemler; konik ışın huzmeli bilgisayarlı tomografi (KHBT), radyograflar, akustik rinometre, rinomanometre ve geleneksel bilgisayarlı tomografiler olarak sıralanabilir (Myers, 2008; Tahamiler, 2006; Filho, 2001; Preston, 2004; Hong, 2011; Yamashina, 2008).

Üst çene genişletmesinin nazal hava yolu direnci üzerindeki kısa dönem etkisini değerlendiren çalışmalarda çelişkili sonuçlar ortaya konmuştur. Maksiller genişletmenin hava yolu direncini azalttığını bulan çalışmalar çoğunlukta olmakla beraber (Doruk, 2004; Warren, 1987; Hartgerink, 1987), hiçbir değişim tespit etmemiş olan çalışmalar da mevcuttur (Enoki, 2006). Tedavi sonrası uzun dönem değişimleri inceleyen çalışmalarda ise genişletme sonrası azalmış olan hava yolu direncinin tedavi sonrası 12 aydan itibaren tekrar artıp eski seviyesine döndüğü tespit edilmiştir (Oliveira, 2008; Langer, 2011).

Üst çene genişletmesine bağlı olarak nazal bölgedeki minimum kesitsel alanda meydana gelen değişimler çeşitli çalışmalarda akustik rinometri ve rinomanometri ile ölçülmüştür. Ancak bu konu ile ilgili kısa ve uzun dönem sonuçlar arasında da bir görüş birliği bulunmamaktadır (Oliveira, 2008; Bıçakçı, 2005; Enoki, 2006; Warren, 1987).

Hızlı üst çene genişletmesinin nazal kavite genişliğinde yol açtığı değişimler incelendiğinde, yapılan tüm araştırmalarda nazal kavite genişliğinde artış bulunduğu ortaya çıkmaktadır. Bu artış 0.4mm ile 6.5mm arasında değişmektedir (Ramires, 2008; Hershey, 1976; Thorne, 1960; Haas, 1961; Cross, 2002; Tecco, 2005).

Nazal kavite boyutlarının değerlendirilmesinde akustik rinometre etkili bir yöntem olarak sıklıkla kullanılmıştır (Hilberg, 1989). Nazal kavite boyutlarının üst çene genişletmesi sonrası %10.13 ile

%17 oranlarında arttığı bulunmuştur (Hilberg, 1989; Oliveira, 2008; Bıçakçı, 2005; Haralambidis, 2009; Doruk, 2004). Nazofaringeal hava yolu boyutlarının değerlendirildiği çalışmalarda ise sonuçlar çelişkilidir (Langer, 2011).

Hızlı üst çene genişletmesi sonrasında orofaringeal bölgede meydana gelen boyut değişimleri ile ilgili olarak yapılan çalışmalar daha sınırlı sayıdadır. Yapılmış olan iki çalışmada üst çene genişletmesi sonrasında orofaringeal değerlerde herhangi bir değişim saptanmamıştır (Zhao, 2010; Malkoç, 2007).

Üst çene genişletmesi ile solunum tipi ve yeterliliğinde oluşan değişiklikler ile ilgili yapılan çalışmalarda genişletmenin özellikle burun solunumu güçlüğü olan bireylerde burun solunumunu geliştirdiği tespit edilmiştir (Doruk, 2004; Wertz, 1968; Timms, 1986; 1987). Bununla birlikte Graber (2006) bu etkinin geçici olduğunu savunmuş ve nazal solunumun baskılanmasında küçük yaşlarda daha iri olan orofaringeal ve rinofaringeal dokuların zamanla küçülmesinin etkili olduğunu bildirmiştir. On iki yaşından sonra bu dokuların fizyolojik olarak küçülmesi ile nazal solunumun da gelişeceğini tespit etmiştir (Graber, 2006). Ancak Bıçakçı ve arkadaşlarının (2005) çalışmasında üst çene genişletmesinin nazal bölgedeki kesitsel alanlarda oluşturduğu değişimlerde pubertal büyüme atılımının bir etkisi olmadığı bulunmuştur (Bıçakçı, 2005). Bunlarla birlikte, üst çene genişletmesi ile

nazal bölgedeki genişleme tahmin edilemeyeceği için sadece nazal direnci azaltıp hava yolunu genişletmek amacıyla üst çene genişletmesi yapılması önerilmemektedir (Enoki, 2006).

Farklı üst çene genişletme tekniklerinin nazal hava yolu ölçümlerine olan etkisiyle ilgili çalışmalar kısıtlı sayıdadır. Bu konuyla ilgili olarak Berretin-Felix (2006) çalışmalarında 11 hastada cerrahi destekli üst çene genişletmesinin internal nazal boyutlara olan etkisini araştırmıştır (Berretin-Felix, 2006). Bu çalışma sonucunda genişletme sonrasında kısa dönemde (3 ay sonra) tüm hastalarda nazal bölgede minimum kesitsel alanda artma gözlemlenmiş iken uzun dönem (12 ay sonra) için bir kısım hastada bu bölge boyutlarında yeniden azalma gözlemlenmiştir. Solunum şeklinde ise genişlemeye bağlı herhangi bir değişim gözlenmemiştir. Schwarz (1985) ise 9 yetişkin hastada uyguladığı ortodontik-cerrahi destekli üst çene genişletmesi sonrasında koronal tomografi ile yaptığı incelemede nazal hava yolu boşluğunda belirgin artışlar tespit etmiştir (Schwarz, 1985). Başçiftçi ve ark. (2002) da yapmış oldukları çalışmada 30 yetişkin hastayı iki eşit gruba bölerek bu gruplara standart üst çene genişletmesi ile cerrahi destekli üst çene genişletmesi tedavileri uygulamıştır. Sonuç olarak hastalardan aldığı ön-arka yön filmlerde her iki gruptaki nazal kavite genişlik artışlarında belirgin farklılıklar olmadığını gözlemlenmiştir (Başçiftçi, 2002).

Sonuç olarak; üst çene genişletmesinin nazal kavite genişliği ve boyutlarını arttırdığına ve burun solunumu güçlüğü bulunan bireylerde solunumu rahatlatığına dair bulgular bulunmakla beraber, hava yolu direnci ve orofarengal boyutlar üzerindeki etkileri tam olarak bilinmemektedir.

II. Sınıf Kapanış Bozukluklarında Uygulanan Ortodontik Tedavilerin Faringeal Hava yolu Üzerine Etkisi

II. Sınıf iskeletsel ilişki üst çene fazlalığı, alt çene yetersizliği ya da her iki durumun birlikte görülmesi ile ortaya çıkmaktadır. Alt çene yetersizliğine bağlı oluşan II. Sınıf bozukluklarda ise orofaringeal bölgede daralma gözlemlenir. Ayrıca bu bireylerde servikal çıkıntı ile alt çene gövdesi arasındaki mesafenin azalmasına bağlı olarak da dil ve yumuşak damak daha geride konumlanır (Ozbek, 1998). Bu nedenle solunum fonksiyonlarında düzensizliklere daha sık rastlanabilir.

Bu konuyla ilgili olarak Godt ve ark.(2011) farklı II. Sınıf tedavi yöntemlerinin üst havayollarının ön-arka yöndeki genişliğine olan etkisini araştırmıştır. Bu çalışmada 209 hastayı gruplara ayırarak bir kısmına üst çenenin geri ve alt çenenin öne gelişimine olanak tanımak amaçlı aktivatör aygıtı, bir kısmına üst çenenin öne gelişimini durdurmak için headgear ve bir kısmına da alt diş arkını ileri atlatmak amaçlı sabit fonksiyonel

mekanik tedavisi uygulamıştır. Sonuç olarak bu hastalarda sadece headgear kullanımına bağlı olarak faringeal genişlikteki tüm seviyelerde azalma tespit edilmiştir. Alt çeneyi öne alan fonksiyonel aygıtların headgearin meydana getirdiği bu etkiyi azalttığı belirtilmiştir. Aktivatör kullanımına bağlı olarak ise orofaringeal bölge boyutlarında belirgin miktarda artışlar tespit edilmiştir (Godt, 2011). Hiyama ve ark. Nın (2001) headgear ile ilgili çalışma bulguları da benzer yöndedir ve üst çenenin geri itimi ile hava yolunda ortaya çıkan daralmaların uyku apnesi açısından risk faktörü oluşturabileceği görüşü ortaya konulmuştur (Hiyama, 2001). Kırjavainen ve ark.(2007) ise ortalama 9.1 yaşındaki 40 hastada headgear tedavisi ile nazofaringeal ve orofaringeal bölge genişliğinde belirgin bir fark gözlemlenmemiştir (Kırjavainen, 2007). Teusher ve ark. (2008) diğer tedavilerden farklı olarak II. Sınıf kapanış bozukluğu bulunan 64 hastada aktivatör headgear kombinasyonlu tedavi uygulamıştır. Bu tedavinin sonunda, normal sabit tedavi gören bireylere göre faringeal uzunlukta artma ve faringeal bölgede genişleme tespit etmiştir. Ayrıca uzun dönem takip sonucunda da bu artışların devam ettiği görülmüştür. Bu sonuca göre uygulanan bu tedavinin ileride solunum problemleri gelişme riskini azaltabileceği belirtilmiştir (Haangi, 2008).

Buraya kadar anlatılan çalışmalarda solunum problemi olmayan sağlıklı bireylerin faringeal hava yolu değerlendirilmeleri yapılmıştır. Fakat

Öğütçen ve ark.(2004) farklı olarak horlama görülen 15 bireyde alt çeneyi öne pozisyonlandırıcı (monoblok) kullanarak bir pilot çalışma yapmıştır. Bu çalışmasında supin pozisyonda aldığı bilgisayarlı tomografi (BT) görüntülerini değerlendirmiştir. Sonuçta alt çene pozisyonlandırıcısı ile alt çene ile birlikte dilinde öne doğru hareketine bağlı olarak orofaringeal bölgede genişleme saptamıştır. Bu çalışmaların sonuçları doğrultusunda II. Sınıf anomalilerin tedavilerinde uygulanacak olan tedavi seçeneği belirlenirken oluşabilecek solunum problemlerinin ve mevcut olan solunum durumunun da hesaba katılması gerektiği tespit edilmiştir (Toller-Öğütçen, 2004).

Özetle, üst çenede geriye yönelik kuvvet uygulayan headgear kullanımı ile tüm faringeal alanlarda daralma gözlemlenmiştir. Diğer bir açıdan ise üst çeneye geri yönde kuvvet uygularken alt çeneyi öne doğru zorlayan fonksiyonel apareylerle yapılan tedavilerde özellikle orofaringeal bölgede genişleme tespit edilmiştir. Buna bağlı olarak headgear ile fonksiyonel apareylerin birlikte kullanılmasının headgearin meydana getirdiği olumsuz etkiyi de azaltabileceği belirlenmiştir.

III. Sınıf Kapanış Bozukluklarında Uygulanan Ortodontik Tedavilerin Faringeal Hava yolu Üzerine Etkisi

Üst Çenenin Ortopedik Olarak İlerletmesine Bağlı Faringeal Hava Yolu Değişimi

III. Sınıf iskeletsel bozuklukların yaklaşık %20 - 30'u üst çene geriliğine bağlı oluşmaktadır. Üst çene yetersizlikleri erken dönemde (karma dentisyonda) yüz maskesi ile üst çenenin öne gelişimi stimüle edilerek tedavi edilebilir (Çakırer, 2012; Kılınç, 2008; Sayınsu, 2006; Oktay, 2008).

Üst çenede ileri itimin genişletme ile birlikte yapılmasıyla bu bölgedeki suturun kraniofasial kemiklerle olan bağlantısı zayıflatıldığı için ileri itim kuvveti daha da etkili olmaktadır. Bu müdahale sonucunda dentoalveolar ve iskeletsel etkiler ortaya çıktığı gibi faringeal havayollarında da değişimler gözlenmektedir (Kılınç, 2008; Bacetti, 1998).

Üst çenede yüz maskesi ile yapılan ileri itim tedavisi sonucunda faringeal havayollarında meydana gelen değişikliklerin incelendiği çalışmaların büyük bir kısmında üst çene ilerletmesi sonucu nazofaringeal alanda genişleme tespit edilmiş iken orofaringeal alanda herhangi bir değişim saptanmamıştır (Çakırer, 2012; Sayınsu, 2006; Oktay, 2008; Kaygısız, 2009). Bu konuyla ilgili olarak Çakırer ve ark. Nın (2012) çalışmasında 32 hasta iki gruba ayrılarak bir gruba Le fort I cerrahi kombinasyonlu diğer gruba ise hızlı üst çene genişletme

kombinasyonlu yüz maskesi tedavisi uygulanıp tedavi öncesi ve sonrasındaki sefalometrik hava yolu değerleri karşılaştırılmıştır (Çakırer, 2012). Sayınsu ve ark.(2006) da ortalama 10,5 yaşındaki 19 III. Sınıf hastanın, Oktay ve ark. (2008) ise ortalama 11,5 yaşındaki 20 hastanın üst çene ilerletme tedavisi ile faringeal hava yolunda meydana gelen değişimleri incelemiştir (Sayınsu, 2006; Oktay, 2008). Bu çalışmaların hepsinde nazofaringeal alanda belirgin boyut artışları tespit edilmiş iken orofaringeal alanda herhangi bir değişim gözlenmemiştir. Kaygısız ve ark. (2009) ise uzun dönem tedavi sonuçlarını incelediği çalışmasında ortalama 11 yaşındaki 25 III. Sınıf çocuğun üst çene ileri itim tedavisi öncesi ve 4 yıl sonrası hava yolu değerlerini karşılaştırmıştır. Sonuçta uzun dönem sonrasında da nazofaringeal bölgede belirgin boyut artışlarının devam edip, diğer kısımlarda herhangi bir değişim olmadığını tespit etmiştir (Kaygısız, 2009). Bu çalışmalardan farklı olarak ise Kılınç ve ark. (2008) üst çene ilerletme tedavisi görmüş ortalama 10 yaşında 18 hasta ile tedavi edilmemiş 17 III. Sınıf kapanış bozukluğuna sahip çocuğun tedavi öncesi ve sonrası hava yolu değerlerini karşılaştırmıştır. Sonuçta hem nazofaringeal hemde orofaringeal bölgede genişleme saptamıştır (Kılınç, 2008). Ancak bu çalışmaların tersine Hiyama ve ark. (2002) ile Bacetti ve ark. (1998) çalışmalarında yüz maskesinin faringeal hava yolu değerlerinde herhangi bir farklılık

oluşturmadığını bulmuşlardır (Hiyama, 2002; Bacetti, 1998).

Bu çalışmaların hepsinde hava yolu ile ilgili yapılan ölçümleri sefalometrik filmlerde değerlendirilmiştir. Fakat her çalışmacının hava yolu değerleri için kullandığı referans noktalarının farklılık gösterebilmesi, ayrıca üç boyutlu görüntünün iki boyutlu filmlerle incelenmiş olması da çalışmalarda doğruluğu sınırlandırıcı bir faktördür.

Özet olarak, araştırmacıların büyük bir kısmı üst çene ilerletmesine bağlı nazofaringeal alanda genişleme saptamış iken orofaringeal alan değerlendirmesi için farklı görüşler ortaya konulmuştur. Ayrıca bu çalışmaların büyük bir kısmında kontrol grubunun olmaması da çıkan sonuçların kanıt değerini azaltmıştır.

III. Sınıf ortognatik cerrahiye bağlı faringeal hava yolu değişimi

III. Sınıf iskeletsel deformiteler alt çenenin ileride ve/veya üst çenenin geride konumlanmasına bağlı olarak görülür. Büyüme gelişimi sona ermiş hastalarda III. Sınıf deformitelerin düzeltilmesi cerrahi olarak alt çenenin geriye alınması ve/veya üst çenenin öne getirilmesi ile gerçekleştirilir (Aydemir, 2009; Chen, 2007).

Ortognatik cerrahi sonucunda sadece sert dokular değil bunlarla birlikte yumuşak dokularda etkilenmektedir. Etkilenen yumuşak dokuların içerisinde faringeal bölge de yer almaktadır. Bu

böldede dil, hyoid, yumuşak damak gibi yapılar da yer aldığı için ortognatik cerrahi ile birlikte solunum fonksiyonlarının da etkilendiği söylenebilir. Ortognatik cerrahi sonrası faringeal havayollarında meydana gelen değişikliklerin incelenmesi Bear ve Priest (1980) ile Kuo (1979) nun maksillomandibular ilerletme operasyonları ile hava yolunun genişleyip üst hava yolu kas ve tendonlarının bağlantı yerlerinden uzaklaştığını tespit etmeleri ile başlamıştır (Aydemir, 2009).

Bu araştırmalar sonrasında günümüze kadar İskeletsel III. Sınıf hastalarda uygulanan ortognatik cerrahi operasyonlarının faringeal hava yoluna olan etkilerinin değerlendirilmesi ile ilgili çok sayıda çalışma yapılmıştır. Bu çalışmaların büyük kısmında tek alt çene ile ilgili operasyon geçirmiş hastalar değerlendirilmiştir (Wenzel, 1989; Kawamata, 2000; Saitoh, 2004; Muto; 2008; Hwang, 2010). Bu çalışmalar sonucunda 3 farklı görüş ortaya atılmıştır. Birinci görüşe göre; alt çenenin geriye alınması sonucunda faringeal hava yolunda daralma meydana gelmektedir. Bu görüş en çok kabul edilen görüştür. (Wenzel, 1989; Kawamata, 2000; Muto, 2008; Hwang, 2010; Marşan, 2008). İkinci görüşe göre alt çenenin geriye alınması sonrası faringeal havayollarında herhangi bir değişim gözlemlenmemektedir (Athanasίου, 1991; Aydemir, 2009). Üçüncü görüşe göre ise; alt çene geri alım cerrahisi sonucunda tedavi ile azalan faringeal hava yolu genişliği

zamanla eski konumuna geri dönmektedir (Saitoh, 2004).

Tek üst çenenin öne alındığı operasyonların etkisi iki çalışmada incelenmiş sonuçta orofaringeal alan ve nazofaringeal uzunluğun arttığı rapor edilmiştir (Samman, 2002; Greco, 1990). İskeletsel III. Sınıf hastalarda uygulanan çift çene operasyonlarının hava yoluna etkisini inceleyen çalışmaların büyük kısmında, tek çene ve çift çene cerrahilerinin faringeal bölge üzerinde meydana getirdikleri değişimler karşılaştırmıştır (Marşan, 2008; Chen, 2007; Samman, 2002; Greco, 1990; Değerliyurt, 2008; Hong, 2011; Gundega, 2010). Bu çalışmalardan çıkan ortak sonuç çift çene cerrahileri ile faringeal havayollarında meydana gelen daralmaların tek çene cerrahisine göre daha az olduğudur. Bunun sonucunda faringeal hava yolunda daralma gözlemlenen ya da Osa riski taşıyan bireylerde tek çene yerine çift çene cerrahisini uygulamanın daha sağlıklı sonuçlar verebileceği belirtilmiştir (Değerliyurt, 2008; Chen, 2007).

Sonuçlar

1. Ortodontik tedavi amacıyla uygulanan üst çene genişletmesinin faringeal hava yolu üzerinde etkilerini inceleyen araştırmaların büyük bir kısmında üst çene genişletmesine bağlı nazal hava yolu direncinde azalma tespit edilirken bunun miktarı kesin bir şekilde açıklanamamaktadır. Ayrıca üst çene genişletmesine bağlı olarak orofaringeal

ölçümlerin değişmediği nazofaringeal ölçümlerin ise genelde artış gösterdiği tespit edilmiş fakat bu artışın büyüme gelişime bağlı oluşabileceği de belirtilmiştir.

2. II. Sınıf kapanış bozukluğunda uygulanan tedavilere bağlı olarak faringeal hava yolunda meydana gelen değişimlerle ilgili olarak ise sınırlı sayıda çalışma yer almaktadır. Bu çalışmalarda genel olarak üst çeneye geriye yönelik kuvvet uygulayan headgear tarzı apereylerle tüm faringeal alanlarda daralma, alt çeneyi ileri yönde zorlayan fonksiyonel apereylerle orofaringeal alanda belirgin boyut artışları gözlemlenmiştir.

3. Üst çene geriliğine bağlı oluşan III. Sınıf bozuklukların tedavisi için uygulanan yüz maskesi ile üst çene ilerletmesinin nazofaringeal alanda genişlemeye yol açtığı saptanmıştır. Ancak, orofaringeal alanda meydana gelen değişiklikler ile ilgili kesin bir sonuç elde edilememiştir.

4. III. Sınıf iskeletsel ilişkiye sahip hastalarda uygulanan tek alt çene cerrahisi ile çift çene cerrahisinin karşılaştırıldığı çalışmalarda çift çene cerrahileri ile faringeal havayollarında meydana gelen daralmaların daha az olduğu tespit edilmiştir. Buna bağlı olarak solunum problemi olan ya da obstruktif uyku apnesi gelişme riski olan bireylerde tek çene cerrahisi yerine çift çene cerrahisi uygulanması daha doğru bulunmuştur.

5. Özellikle solunum güçlüğü bulunan bireylerde ortopedik ve ortognatik uygulamaların hava yolları üzerindeki

etkileri ile ilgili kanıda dayalı verilere ihtiyaç vardır. Bu amaçla, üç boyutlu görüntüleme teknikleri kullanılarak uzun dönem kontrollü klinik çalışmalar yapılmalıdır.

Kaynaklar

1. Athanasiou A E, Toutoutzakis N., Mavreas D, Ritzaus M, Wenzel, A. 1991. Alterations of hyoid bone position and pharyngeal depth and their relationship after surgical correction of mandibular prognathism. Am J Orthod Dentofac. Orthop. 100:259-265
2. Aydemir H. 2009. Klas 3 hastalarda ortognatik cerrahi sonrası faringeal hava yolunun değerlendirilmesi tezi. Ankara Üniversitesi doktora tezi syf: 12-15
3. Bacetti T, MCGILL JS, Franchil L, Mcnamara JR JA, Tollara I. 1998 Skeletal effects of early treatment of Class III malocclusion with maxillary expansion and face-mask therapy. Am J Orthod Dentofacial Orthop; 113:333-343
4. Basciftci FA, Mutlu N, Karaman AI, ET AL. 2002 Does the timing and method of rapid maxillary expansion have an effect on the changes in nasal dimensions? Angle Orthod.; (72):118-123
5. Berretin-Felix G, Yamashita RP, FILHO HN, Gonaes ES, Trindade AS JR, Trindade IE. 2006. Short- and long-term effect of surgically assisted maxillary expansion on nasal airway size. J Craniofac Surg ; (17):1045-1049
6. Bicakci A.A, Agar U, Sokucu O, Babacan H, Doruk C. 2005. Nasal airway changes due to rapid maxillary expansion timing. Angle Orthodontist; 75:1-6
7. Chen F, Terada K, HUA Y. 2007. Effects of bimaxillary surgery and mandibular setback surgery on pharyngeal airway measurements in patients with Class III skeletal deformities. Am J Orthod Dentofac Orthop; 131:372
8. Cross DL, McDonald JP. 2002. Effect of rapid maxillary expansion on skeletal dental, and nasal structures: a postero-anterior cephalometric study. Eur J Orthod; 22(5):519-28.
9. Çakırer B, Küçükkeleş N. 2012. Sagittal airway changes rapid palatal expansion versus Le fort 1 osteotomy during maxillary protraction. Eur J Orthod.; 34(3):381-9
10. Değerliyurt, K., Koichiro, U., Hashiba, Y., Marukawa, K., Nakagawa, K., Yamamoto, E. 2008.
11. A comparative CT evaluation of pharyngeal airway changes in class III patients receiving bimaxillary surgery or mandibular set back surgery. Oral Surg

Oral Med Oral Pathol Oral Radiol
Endod.105: 495-502.

12. Doruk C. 2004. Hızlı üst çene genişletmesi ile nazal hava yolunda meydana gelen değişikliklerin bilgisayarlı tomografi ile incelenmesi Türk ortodonti dergisi; 17(2)189-193

13. Doruk C, Sökücü O, Sezer H, CANBAY E. 2004. Evaluation of nasal airway resistance during rapid maxillary expansion using acoustic rhinometry. Eur J Orthod; 26(4):397-401

14. EL H, Palomo JM. 2011. Airway volume for different dentofacial skeletal Patterns. AM J Orthod Dentofacial Orthop;139:e511-e521

15. Enokl C, Valera FC, Lessa FC, Elias Am, Matsumoto MA, Anselmo-Lima WT. 2006. Effect of rapid maxillary expansion on the dimension of the nasal cavity and on nasal air resistance. Int J Pediatr Otorhinolaryngol; 70: 1225-30.

16. Federico Hernández-Alfaro, Feboms, Raquel Guijarro-Martínez, Md, And Javier Mareque-Bueno, MD, DDS, PhD‡ 2011. Effect of Mono- and Bimaxillary Advancement on Pharyngeal Airway Volume: Cone-Beam Computed Tomography Evaluation J Oral Maxillofac Surg; 69:e395-e400

17. Filho DI, Raveli DB, Raveli RB, DE Castro Monteiro Loffredo L, Gandin LG JR. 2001. A comparison of nasopharyngeal endoscopy and lateral

cephalometric radiography in the diagnosis of nasopharyngeal airway obstruction. Am J Orthod Dentofacial Orthop; 120:348-352.

18. Godt A, Koos B, Hagen H. 2011. Changes in upper airway width associated with Class II treatments (headgear vs activator) and different growth patterns. Angle Orthod; 81: 440-446.

19. Graber TM, SWAIN BF. 1975. Dentofacial orthopedics. In: Current orthodontic concepts and techniques, vol. 1. Philadelphia: WB Saunders Company.

20. Graber; 2005. Orthodontics Current Principles Techniques Fourth editon ; 117-141

21. Greco, J. M., Frohberg U. Van Sickels, J. E. 1990a. Cephalometric analysis of long-term airway space changes with maxillary osteotomies. Oral Surg Oral Med Oral Pathol. ; 70: 552- 554

22. Gundega Jakobsone, DDS, DR. MED. SC, Laura Neimane, DDS, MSCB AND Gaida Kruminamd, DR. MED. SC. HABIL. 2010. Two- and three-dimensional evaluation of the upper airway after bimaxillary correction of Class III malocclusion Oral Surg Oral Med Oral Pathol Oral Radiol Endod;110:234-242

23. Haas AJ. 1961. Rapid Expansion of the maxillary dental arch and nasal cavity by opening the midpalatal suture. *Angle Orthod*; 31(2):73-90.
24. Hanngi M, Teusher U, Roos M. 2008. Long-term changes in pharyngeal airway dimensions following activator-headgear and fixed appliance treatment. *European Journal of Orthodontics*; 30: 598–605
25. Haralambidis A., Demirkaya A . 2009. Morphologic changes of the nasal cavity induced by rapid maxillary expansion: A study on 3-dimensional computed tomography. *Am J Orthod Dentofacial Orthop*; 136:815- 21
26. Hershey HG, Stewart BL, Warren DW. 1976. Changes in nasal airway resistance associated with rapid maxillary expansion. *Am J Orthod* ; 69(3):274-84
27. Hilberg O, Jackson A, Swift D. 1989. Acoustic rhinometry: Evaluation of the nasal cavity geometry by acoustic reflection. *J Appl Physiol*; 66: 295
28. Hiyama S, ONO T, Ishiwata Y. 2001. Changes in mandibular position and upperairway dimension by wearing cervical headgear during sleep. *Am J Orthod Dentofacial Orthop*; 120:160-168
29. Hiyama S, Suda N, Suzuki MI, Tsuiki S, Ogawa M, Suzukl S, ET AL. 2002. Effects of maxillary protraction on craniofacial structures and upper airway dimension. *Angle Orthod*; 72: 43-47.
30. Hwang S, Chung CJ, Choi YJ, HUH JK, KİM KH. 2010. Changes of hyoid, tongue and pharyngeal airway after mandibular setback surgery by intraoral vertical ramus osteotomy. *Angle Orthod*; 80: 302-8.
31. Hong. , Yang HO Park, Y. KİM., S. HONG. 2011. Three-Dimensional Changes in Pharyngeal Airway in Skeletal Class III Patients Undergoing Orthognathic Surgery *J Oral Maxillofac Surg*. 69: 1-8
32. Hong J, OH K. 2011. Three-dimensional analysis of pharyngeal airway volume in adults with anterior position of the mandible *Am J Orthod Dentofacial Orthop*; 140: e161-e169
33. Kawamata A, Fujishita M. 2000. Three dimensional computed tomographic evaluation of morphologic airway changes after mandibular set back osteotomy for prognathism. *Oral Surg Oral med Oral Pathol Endod*; 89: 278
34. Kaygisiz E, Tuncer BB, YukseL S, Tuncer C, Yildiz C. 2009. Effects of maxillary protraction and fixed appliance therapy on the pharyngeal airway. *Angle Orthod*; 79: 660–667
35. Kiliñç, AS, Arslan SG, Kama JD, O Zer, Dari O. 2008. Effects on the sagittal pharyngeal dimensions of protraction and rapid palatal expansion in Class III

- malocclusion subjects. *Eur J Orthod*; 30: 61-6.
36. Kirjavainen M, Kirjavainen T. 2007. Upper airway dimensions in Class II malocclusion: effects of headgear treatment. *Angle Orthod*; 77: 1046-1053.
37. Lena Zettergren WJK. 2006. Changes in dentofacial morphology after adenotonsillectomy in young children with obstructive sleep apnoea—a 5-year follow-up study *Eur J Orthod*; 28;(4): 319-326
38. Marşan G, Kuvat S. V, ÖZTAŞ E, CURA N, SÜSAL Z, EMEKLİ U. 2008. Oropharyngeal airway changes following bimaxillary surgery in Class III female adults. *J Craniomaxillofac Surg*; 37: 69-73.
39. Muto, T, Yamazaki A, Takeda S, Sato Y. 2008. Effect of bilateral sagittal split osteotomy set back on the soft palate and pharyngeal airway space. *Int J Oral Maxillofac Surg*; 37: 419-423.
40. Myers E. 2008. *Otolaryngology Head and Neck Surgery Second Edition* Pages. 665-684
41. Oktay H, Ulukaya E. 2008. Maxillary protraction appliance effect on the size of the upper airway passage. *Angle Orthod*; 78: 209-13.
42. Oliveira DE Felipe N L, DA Silveira A C, Vlana G, Kusnoto B, Smith B, EVANS C. 2008. A Relationship between rapid maxillary expansion and nasal cavity size and airway resistance: short- and long-term effects. *American Journal of Orthodontics and Dentofacial Orthopedics*; 134: 370-382
43. Ozbek M M, Memikoglu T U, Gogen H, LOWE A A, Baspinar E. 1998. Oropharyngeal airway dimensions and functional-orthopedic treatment in skeletal Class II cases. *Angle Orthodontist*; 68: 327-336
44. Preston C, Lampasso J, Tobias P. 2004. *Cephalometric Evaluation and Measurement of the Upper Airway Seminars in Ortodontics*; Vol 10, No 1, pp 3-15
45. Ramires T, Maia R. 2008. Nasal cavity changes and the respiratory standard after maxillary expansion. *Rev Bras Otorrinolaringol*; 74(5):763-9
46. Samman N., Tang, S. S., XIA, J. 2002. Cephalometric study of the upper airway in surgically corrected Class III deformity. *Int J Adult Orthod Orthognath Surg*. 17: 180-190
47. Sayinsu K, ISIK F, Arun T. 2006. Sagittal airway dimension following maxillary protraction: a pilot study. *Eur J Orthod*; 28: 184-189
48. Schwarz GM, Trash WJ, Byrd DL, ET AL. 1985. Tomographic assessment of nasal septal changes following surgical orthodontic rapid maxillary expansion. *Am J Orthod*; 87: 39-45

49. Tahamiler R, Işildak H, Çanakcioğlu Ş. 2006. Akustik Rinometri Cerrahpaşa Tıp Derg; 37: 155 – 161
50. Tecco S, Festa F, Tete S, Longhi V, Attilio M. 2005. Changes in head posture after rapid maxillary expansion in mouth-breathing girls: A controlled study. Angle Orthod; 75(2):167-72.
51. Thorne Nah. 1960. Expansion of the maxilla. Spreading the midpalatal suture: measuring the widening of the apical base and the nasal cavity on serial roentgenograms. Am J Orthod;46: 626
52. Timms DJ. 1986. The effect of Rapid maxillary expansion on nasal airway resistance. Br j orthod; 13: 221-8
53. Timms DJ. 1987. Rapid maxillary expansion in the treatment of nasal obstruction and respiratory disease. Ear Nose Throat J; 66(6):30-9.
54. Toller-Öğütçen M, Saraç S. 2004. Computerized tomographic evaluation of effects of mandibular anterior repositioning on the upper airway: A pilot study. J prsthet Dent; Volume 92, Issue 2, Pages 184–189
55. Yamashina A, Tanimoto K, SUTTHI-Prapaporn P, Hayakawa Y. 2008. The reliability of computed tomography (CT) values and dimensional measurements of the oropharyngeal region using cone beam CT: comparison with multidetector CT. Dentomaxillofac Radiol; 37: 245–251
56. Warren DW, Hershey HG, Turvey TA, Hinton VA, Hairfield WM. 1987. The nasal airway following maxillary expansion. Am J Orthod Dentofacial Orthop; 91: 111-6.
57. Wenzel A, Williams S, Ritzau M. 1989. Changes in head posture and nasopharyngeal airway following surgical correction of mandibular prognathism. Eur J Orthod; 11: 37-42.
58. Wertz RA. 1968. Changes in nasal airflow incident to rapid maxillary expansion. Angle Orthod; 38: 1-11.
59. Zhao Y, Ngyuen M, Gohl E. 2010. Oropharyngeal airway changes after rapid palatal expansion evaluated with cone-beam computed tomography American journal of orthodontics; 137(4); 71– 78

Yazışma Adresi:

Aslıhan Uzel
 Çukurova Üniversitesi, Diş Hekimliği
 Fakültesi
 Ortodonti Anabilim Dalı,
 01330 Sarıçam/ Adana TÜRKİYE
 Tel: +90 322 3387330
 Fax: +90 322 3387331
 e-mail: asliuzel@cu.edu.tr

Laminate Vener Restorasyonlar Laminate Veneer Restorations

Arş. Gör. Dt. İpek Aysan Meriç, Doç. Dr. Yurdanur Uçar
Çukurova Üniversitesi Diş Hekimliği Fakültesi, Protetik Diş Tedavisi Anabilim Dalı

Özet

Protetik diş tedavisi ağızdaki eksik yapıların çevre dokularla uyumlu ve doğala en yakın biçimde iadesini sağlayan bir bilim dalıdır. Eksik yapıların yerine konmasında fonksiyonun sağlanmasının yanı sıra çok önemli diğer bir faktör de estetiğin sağlanabilmesidir.

Sabit restorasyonlarda estetiğin sağlanabilmesi için metal-seramik restorasyonlar, tam seramik restorasyonlar ve laminate veneer restorasyonlar kullanılabilirler. Bu derlemenin amacı ideal lamina restorasyon yapımı ile ilgili literatürdeki bilgileri derleyerek klinisyenlere yol göstermektir. Literatür taraması 'pubmed' üzerinden, 'dental seramikler', 'seramik lamina restorasyonlar' ve 'dental estetik' anahtar kelimeleri kullanılarak yapılmıştır. Ulaşılan makalelerde özetler taranmış ve çalışmamızla ilgili olanlar dahil edilmiştir. Bu çalışma sonucunda lamina restorasyonların, eğer doğru endikasyon varsa bahsedilen diğer sistemlerden daha

fazla estetik avantaja sahip oldukları sonucuna ulaşılmıştır.

Anahtar Sözcükler: diş hekimliği, estetik, seramik, lamina.

Abstract

Prosthetic dental treatment assures the restoration of the missing tissues as natural as and compatible with the surrounding tissues in the oral environment. In addition to establishing the function, setting up esthetic is another extremely important factor when the missing structures are replaced.

For fixed restorations a desirable aesthetic restoration can be achieved with metal-ceramic restorations, full ceramic restorations and laminate veneer restorations. The purpose of this paper was to review the literature regarding the laminate veneer restoration in order to lead the clinicians for constructing laminates. Literature search was conducted through "PubMed" using the key words "dental ceramics", "ceramic laminate restorations" and "dental esthetics". Abstract of each paper was evaluated and the related

papers were included. This review paper concluded that from esthetical point of view laminate veneer restorations are more advantageous if the indication was established correctly.

Key words: Dentistry, esthetics, ceramic, laminate.

Giriş

Ön dişlerin renk, biçim, konum ve doku anomalileri diş hekimliği kliniğinin ana uğraş alanlarından birini oluşturur. Bu tip düzensizlikler nedeni ile kliniklere başvuran hastaların estetik yakınmalarının, fonksiyonel yakınmalardan daha ön planda olduğu dikkat çekmektedir.

Görünür alan içinde kalan dişlerin yukarıda sayılan anomalilerinin protetik tedavisi yakın sayılabilecek zamanlara kadar alışlagelmiş full kronlar ile sağlanmaktaydı. Kabul edilebilir düzeyde estetik iyileşme sağlayan bu tip uygulamaların en önemli eksiklikleri ise doğal diş dokularında önemli bir kayba sebep olmalarıdır.¹

Son on beş yıl içerisinde gerçekleşen bazı gelişmeler ve ilerlemeler, protetik ve restoratif tedavilerin olanaklarını önemli oranda değiştirmiştir. Bu gelişmelerden birincisi, adeziv yöntemlerin ve bağlayıcı sistemlerin geliştirilmiş olmasıdır. Diğer bir gelişme ise, tüm seramik restorasyonların yapım yöntemlerinin giderek artmış ve çeşitlenmiş olmasıdır.¹ Bununla birlikte, yeni yöntemler ve malzemeler sayesinde elde edilen seramik restorasyonun dayanıklılığının

arttırılmış olmasıdır. Gerek adeziv bağlanma sistemlerindeki gelişmeler, gerekse seramik teknolojilerindeki gelişme ve çeşitlenmeler inley, onley ve laminate restorasyonlar gibi konservatif yaklaşımların daha güvenilir bir şekilde uygulanmasını sağlamıştır.¹

Laminate veneerler temel olarak, estetik sorunları olan ön dişlerde ya da minimal doku kaybı ile restore edilmesi istenen dişlerde, indirekt yöntemle hazırlanan fasetin, dişlerin vestibül yüzlerine yapıştırılmasıyla sorunların giderilmesini amaçlayan bir tedavi şeklidir. Laminate veneerler sıklıkla dişlerdeki fonksiyonel eksikliklerden ziyade, estetik kusurların giderilmesi için tavsiye edilmişlerdir.²

Laminate veneer uygulaması 1930'lu yıllarda Dr. Charles Pincus' un film yıldızlarında veneerleri kullanması ile ortaya çıkmıştır. Dr. Charles Pincus veneer kronları yapıştırmak için protez adezivi kullanmıştır. Bis GMA ve kompozit rezin restoratif materyallerinin gelişimi kötü ve renksiz dişlerin restore edilmesine olanak sağlamıştır. Günümüzde kabul edilen porselen laminate veneer (PLV) yapım yöntemini ise ilk olarak 1983 yılında platin folyo yöntemi ile Horn uygulamıştır.⁹ Daha sonraki yıllarda ise Calamia porselen revetmanı üzerinde laminate restorasyonlar yapmıştır.⁴ Estetik beklentilerin artmış olduğu günümüzde laminate veneer restorasyonlar tatmin edici ve başarılı sonuçlar sunmaktadır.

Bu derleme makalenin amacı porselen lamina venerlerin yapılma amaçları, yöntemleri ile ilgili literatür bilgilerini bir araya getirerek klinisyenlere ideal lamina restorasyonları ile ilgili bilgiler vermektir.

Gereç ve Yöntem

Literatür taraması pubmed üzerinden "lamine venerler" ve "diş hekimliği", Çukurova Üniversitesi Kütüphane 'sinde 'dental seramikler', 'seramik lamina restorasyonlar' ve 'dental estetik' anahtar kelimeleri girilerek yapılmıştır. Toplamda 410 makale bulunmuştur. Bu makalelerden 133 tanesinin tam metnine ulaşılmıştır. Özet bölümleri incelenerek konuyu kapsamlı anlatan 24 makale seçilmiştir. Bu 24 makaleden vaka raporu olan 9 tanesi çalışmaya dahil edilmemiştir. Kapsamlı bilgi veren 15 makale kaynak olarak kullanılmıştır.

Lamine Venerlerin

Endikasyonları

1. Renklenmeler: Dişlerin gelişim süreci boyunca etkili olan çeşitli ilaçlar, kimyasallar, enfeksiyonlar ve renklendirici ajanlar ya da senil değişiklikler, diş rengini kabul edilebilir renk yelpazesinin dışına itebilir. Bu tip renklemeler, beyazlatma protokolleri kullanılmadığı ya da yetersiz kaldığı durumlarda seramik lamine restorasyonlar ile düzeltilebilirler.

2. Mine defektleri: Mine yüzeyinin görünümünü bozan, kolayca kirlenmesine neden olan gelişimsel bozukluklar, porselen lamine veneerler ile onarılabilirler.

3. Diastemalar: Dişlerin komşu dişlerle temas noktalarının idealden farklı olması fonksiyonel problemlerin yanı sıra pek çok birey için estetik problem de oluşturur. Porselen laminalar, anterior diastemaların, özellikle de orta hat diastemaların onarılmasında çok etkilidir.

4. Malformasyonlar: Başta çivi şekilli 'konik' lateraller olmak üzere, biçim anomalisi sergileyen dişler, porselen laminateler ile onarılabilir.

5. Malpozisyon ve maloklüzyonlar: Dişlerdeki eksen, duruş ve konum bozuklukları seramik laminalar ile giderilebilir. Özellikle doğumsal lateral kesici agenezisi sonucu kanin dişin santral kesici ile temasa getirildiği durumlarda kanin formları porselen laminateler ile lateral kesici formuna dönüştürülerek giderilebilir.

6. Yetersiz dolgular: Kolayca renklenen, kırılan, düşen, kısa ömürlü yada kötü görümlü kompozit restorasyonlara sahip dişler porselen lamine veneerler ile onarılabilir.⁵

7. Aşınma yüzeyleri: Labial yüzdeki fırça abrazyonları, kesici kenar aşınmaları ve bulumia nevrosa nedeniyle aşınmaların olduğu dişlerde porselen lamine kullanılmaktadır. Ancak, aşınmaların brüksizm ve parafonksiyonlar ile ilişkisi ve bunların psikolojik arka planı mutlaka değerlendirilmelidir.^{5,6}

8. Anatomik faktörler: Pulpanın geniş olduğu dişlerde geri dönüşümü olmayan hasarlar oluşturmadan dişlerin kronlarla restore edilmesinin zor olduğu durumlarda porselen laminate tercih edilebilir.

Laminate Veneerlerin Kontrendikasyonları

1. Mine dokusunun kantitatif yetmezliği:

Modern bağlayıcı ajanlar güvenilir bir dentin bağlantısı vaat etmekle birlikte, uzun ömürlü bir bağlanma ve sızdırmazlık için yeterli miktarda sağlıklı mine dokusuna gereksinim vardır. Çürük lezyonlarının giderilmesi, aşırı aşınma ya da büyük hacimli eski restorasyonlar, PLV lerin başarısını riske ederler.

2. Mine dokusunun kalitatif yetmezliği:

Flourozis, amelogenezis imperfekta, hiperkalsifikasyon gibi nedenlerle mine dokusunun yapısal özelliği asitle mikro-pürüzlendirmeye elverişli olmayabilir. Bu tip dişlere uygulanacak PLV lerin prognozu, yeterli bağlanma ve sızdırmazlık sağlanamayacağından dolayı şüphelidir.

3. Parafonksiyonel alışkanlıklar: Diş sıkma, bruksizm, cisim (pipo, kalem vb.) ısırma gibi alışkanlıklar PLV lerin uygun olmayan yön ve şiddette kuvvetler altında kalmasına sebep olduğundan risklidir.⁵

4. Periodontal harabiyet: Ağız hijyeninin kötü olduğu olgularda ve ileri periodontal harabiyetli dişlerde porselen laminate veneerler uygulanmamaktadır.⁶

5. Gelişim dönemi: Süt dişleri ve gelişimini tamamlamayan, eruptif dönemdeki daimi dişlerde porselen laminate veneerler uygulanmamaktadır.⁶

6. Malokluzyon: Başa baş kapanışlarda ve var olan maloklüzyonun restoratif yöntemlerle düzeltilemeyeceği, ortodontik tedaviye gerek duyulan olgularda porselen laminate veneerler uygulanmamaktadır.⁷

3.5.5. Porselen Laminate Veneerlerin Avantajları

1. Konservatif olmaları: PLVnin en önemli avantajı, korumacı oluşudur. Restorasyon dişin yalnız labial yüzünü örter. Dişin tamamının preparasyonu gerekli değildir ve madde kaybı minimaldir.

2. İçsel dayanım: Geleneksel feldspatik porselenler bir yana bırakılırsa, lösit, floromika ya da alumina ile güçlendirilmiş seramiklerin içsel dayanımı üretim süreci ve provalardaki mekanik etkenlere karşı koymaya yeterlidir. Üstelik bu malzemelerin doğal diş dokularına adeziv olarak bağlanması, restorasyonun dişe bağlanma kuvvetini artırır.

3. Bağlanma dayanımı: Adeziv teknolojilerindeki hızlı gelişim, modern bağlayıcı ajanlar ve rezin kompozit bazlı yapıştırma ajanlarının yüksek performansı güvenilir ve uzun ömürlü bir restorasyon yapılmasını sağlar.

4. Aşınma dayanımı: Malzeme, doğal antagonistler karşısında aşınmaya dayanıklıdır. Bu durum restorasyonun hizmet süresini olumlu etkilemekle birlikte,

sentrik ve eksentrik çatışmalara dikkat edilmesini gerektirir.

5. Periodontal uyum: Restorasyonun serbest dişeti kenarı ile uyumu oldukça iyidir. Simantasyon sonrasında sonlanma hattının düzleştirilmesi ve cilası mümkündür. Bu nedenle PLV, periodontal dokulara zararı en az olan restorasyon tiplerinden biridir.

6. Estetik: PLV'in mükemmel estetiği iki ayrı kaynaktan köken almaktadır. Bunlardan biri, restorasyonun konservatif karakteri, diğeri ise malzemenin ışık geçirgenliği ve doğal diş minesini taklit etme becerisidir.⁵

7. Yüzey yapısı: Seramiğin yüzeyi glaze işlemine tabi tutulduğundan pürüzlü değildir ve bu nedenle renk değişimi olmaz.⁶

8. Hasta konforu: Porselen laminate restorasyonlar için yapılan preparasyonun mine düzeyinde veya az miktarda dentin düzeyinde olduğu için anestezi yapmaya gerek yoktur. Ayrıca klinik çalışma süresinin oldukça kısa olması hastaların stresini azaltmaktadır.⁶

3.5.6. Porselen Laminate Veneerlerin Dezavantajları

1. Teknik duyarlılık: Özellikle preparasyon ve simantasyon gibi klinik aşamalar ile laboratuvar çalışmaları oldukça tecrübe ve dikkat gerektirir, ayrıca zaman alıcıdır.

2. Onarım güçlüğü: Sonlanma hattı boyunca oluşan ve çapaklanma 'chipping' olarak adlandırılan küçük hasarlar rezin kompozitler ile kolayca onarılabilir.

Yerinden ayrılan laminalar tekrar simante edilebilir. Ancak çatlayan, kırılan ve kısmen ayrılan laminaların onarımı tatmin edici sonuç vermez. Hatta, bu tip onarımların mümkün olmadığı dahi söylenebilir.

3. Renk uyumu: Malzemenin doğal dokuların ışık geçirgenliğini taklit becerisi oldukça iyi olmakla birlikte iyi bir uyum sağlanması pek çok estetik parametrenin göz önünde bulundurulmasını gerektirir. Bu parametrelerin herhangi birindeki hata sonucu doğrudan etkiler.²¹ Renk skalasından seçilen rengin aynısını elde etmek oldukça zordur. Gerçek renk; veneerin, altındaki kompozit rezinin ve dişin doğal renginin kombinasyonudur. Proksimal ya da antagonist komşu dişlerde farklı türden restorasyonlara yer verilmesi, renk uyumunu daha da güçleştirir.^{5,8}

4. Kırılabilirlik: Malzemenin içsel dayanımı üretim ve prova protokollerini kolaylaştırmakla birlikte, restorasyon gerçek mukavemetini ancak adeziv simantasyondan sonra kazanır. Bu nedenle, simantasyona kadarki tüm işlemlerde kırılma riskine sahiptir.

5. Maliyet: Son on yıl içerisinde laminate üretimine dönük seramik ürünlerde büyük gelişmeler ve çeşitlenmeler olmuş ve birim maliyetleri önemli oranda azalmıştır. Yine de bu tip restorasyonların çok ucuz olduğu ve her hastanın kolayca yaptırabileceği söylenemez.⁵

Tedavi Planlaması ve Hasta Hazırlığı

Hastanın tedavisinin planlandığı ilk seans çok önemlidir. Hastanın beklentileri, nasıl bir gülümseme istediği çok iyi değerlendirilmeli, dişlerle ve ağız yapısıyla ilgili engel teşkil edebilecek durumlar hastaya uygun şekilde aktarılmalı ve tedavi seçenekleri belirlenmelidir. Birçok vakada dişlerin son haline dair bir çalışma modeli tedavi başında hazırlanmaktadır.

PLV'ler renk, boyut, şekil ve dental ark üzerindeki pozisyon açısından dişlerin karakteristik özelliklerini taklit etmelidir.⁶ Hekim öncelikle diş ve çevre dokularının fonksiyonel olarak yeterli olup olmadığını değerlendirmelidir, daha sonra gülüş analizi yapılmalıdır. Gülüş analizinde amaç; hastanın görünümünü doğrudan ya da dolaylı yoldan etkileyen unsurları tespit etmektir.⁸

Dişlerin renkleri görünümünü direkt olarak etkiler, bu nedenle diş renginin tonu, parlaklığı, doygunluğu ve translüensileri çok dikkatli değerlendirilmelidir.

PLV yapımı, alışlagelmiş metal altyapılı seramik restorasyonlara oranla daha ayrıntılıdır. Zaman alıcı ve hata toleransı az olan aşamaların herhangi birinde ortaya çıkacak olan bir sorun, restorasyonun başarısını doğrudan etkileyecektir. Bu nedenle aşamaların her biri eşit derecede önemsenmeli, sırası ile ve uygun şekilde uygulanmalı, gerektiğinde başa dönmekten kaçınılmamalıdır.

Muayene ve Anamnez

Tüm protetik çalışmalarda olduğu gibi, hastanın genel sağlık durumu ile ağız dışı ve ağız içi verileri derlenmeli, kaydedilmeli ve PLV endikasyon ve kontrendikasyonları açısından değerlendirilmelidir.

Gülme hattı ve gülme sırasındaki dudak-diş ilişkisi, porselen laminate söz konusu olduğunda ayrıca önem kazanır. Bu nedenle hasta konuşur ya da gülerken bu ilişkiler gözlenmeli, mümkünse görünüm kaydedilmelidir.

Tanı Modeli

Standart çelik kaşıklar ve geri dönüşümsüz hidrokolloid ölçü maddesi ile alınan birinci ölçüler tanı modeli hazırlanması için yeterlidir. Çeneler arası ilişkinin mum ısıtılarak kaydedilmesi, çenelerin birbirleri ile olan ilişkisinin incelenmesinde kolaylık sağlar.⁹

Model Analizi

Tanı modeli analizinde; mevcut diş anatomisi, insizo-gingival ve mesio-distal çaplar ve bu çapların birbirine oranı, serbest dişeti kenarının anatomisi, gingival konturlar ve zenit noktaları, gingival kenar düzeltmelerinin gerekip gerekmediği, gerekli preparasyon miktarı, yeterli mine dokusu bulunup bulunmadığı, mevcut restorasyonlar, sınır dokularının güvenilirliği değerlendirilmelidir.⁹

Tanısal Muayene ve Tedavi Planlaması

Çok zor olmayan olgularda tanı modeli üzerinde yapılacak boyama ve kazıma işlemleri planlama açısından yeterli olabilmekle birlikte olguların çoğunda tanısal mumlama çalışmasına gerek duyulur. Öngörülen preparasyon tanı modelinin kazınması yolu ile oluşturulduktan sonra restorasyonun nihai biçimi model üzerinde mumlama yolu ile oluşturulabilir. Bu işlem için doğal diş rengine yakın renkte mum kullanılması daha uygundur. Tanısal mumlama, restorasyonun nesnel değerlendirmesine olanak sağlar ve tedavi planını kolaylaştırır.

Aynı amaç ile tanısal mumlama yerine bilgisayar ortamında çalışan sanal simülasyon programları kullanılabilir gibi, doğrudan diş üzerinde rezin kompozit malzeme kullanılarak tanısal modifikasyonlar da yapılabilir.⁹

Preparasyon

Konu ile ilgili erken dönem çalışmalarda diş kesimi gerekmediği kanısı egemendir. Ancak, minimal invazyonlu ve konservatif özellikli bir kesim işleminin gerekliliği konusunda yaygın bir fikir birliği bulunmaktadır.⁵

Kesimin gerekliliği hakkında gösterilen gerekçeler şunlardır:

- Kullanılacak restoratif materyal için uygun yer sağlamak,
- Restoratif materyalin simantasyonunda kullanılacak bağlayıcı ajan ve opak için yer sağlamak,

- Anatomik dış büyüklüklerin giriş yoluna uygun bir şekilde kaldırılması,
- Restorasyonun tek ve seçilmiş bir konumda uyumlandırılabilmesi,
- Gingival marjinde oluşabilecek aşırı konturu önlemek,
- Marjin sınırlarını belirlemek,
- Restorasyon bitiminde oluşabilecek dış büyüklüğü önlemek,
- Interproksimal sınırı gizlemek,
- Diş-laminate veneer arasındaki bağlanma stresini azaltmak,
- Asitle pürüzlendirmeye uygun bir internal mine yüzeyi elde etmek^{1,5,6}

Bununla birlikte, kesimin gerekliliği konusunda göz önünde bulundurulması gereken bazı özel durumlar da vardır:

- Estetik olarak linguale eğimli dişlerde diş preparasyonu yapılmaması avantaj sağlayabilir. Çünkü dişin ilgili pozisyonu düzeltilebilecek ve estetik olarak daha güzel görünmesi sağlanacaktır.
- Komşu dişlere nazaran arkın dışında olan bir ya da daha fazla diş, gerekli preparasyon derecesini etkileyecektir.
- Marjinal gingivanın özelliklerine göre farklı modifikasyonlar yapılabilir.
- Hastanın yaşı ve yaşa bağlı olarak pulpanın diş yüzeyine yakınlığı dikkate alınmalıdır.

- Hastanın periodontal durumu ve ağız hijyeni göz önünde bulundurulmalıdır.
- Eksternal mine yüzeylerinin, aşındırma işlemleri sonucu elde edilen internal mine yüzeylerine oranla asitleme işlemine daha dayanıklı olduğu ve bu yüzeylerden daha zayıf retansiyon elde edildiği gözlenmiştir.⁶
- Preparasyon yapılmadan uygulanan porselen veneer restorasyonların mine-sement sınırında kalın hazırlanması gerektiği için bu durum uzun dönemde bu bölgede plak birikimine neden olacak ve bu durum periodontal doku hasarı ile sonuçlanacaktır.⁶

Mine, dişin fasiyal yüzeyinin gingival, orta ve insizal üçlü kısımlarında farklı kalınlıklara sahiptir. Fasiyal yüzeyde mine kalınlığı gingival üçlüde 0,3-0,5 mm, orta üçlüde 0,6-1,0 mm ve insizal üçlüde 1,0-2,1 mm arasında olabilir. Önerilen kesim derinliği 0,3 ile 0,6 mm arasında değişmektedir. Bu derinlik feldspatik porselen kullanılacak laminalar için yeterli iken, tam kontur istenen disilikat porselenler için yetersiz kalabilir. İncelenen kaynaklarda kesimin mine içinde kalması önerilmiştir.⁸

Yeni nesil adeziv sistemlerde mine-seramik bağlantısı dentin-seramik bağlantısından daha iyi sonuçlar vermektedir. Diş yüzeyinde kompozit rezinin güçlü yapışmasını sağlamak için

mine yüzeyinde preparasyon yapmak gerekir. Böylece mine yüzeyindeki retansiyon kapasitesini azaltan olgun prizmatik yüzey uzaklaştırılabilir. Sonuçta flor açısından zengin olan bu tabakanın uzaklaştırılması ile seramik diş arasında bağlanma gücü de artırılmış olur.⁶

Porselen laminate hazırlıkları için belirlenmiş ana kurallar şunlardır;

- Preparasyon basit, konservatif ve düzgün yüzeyli olmalıdır.
- Preparasyon, laminate veneerde aşırı kontur oluşturmayacak şekilde yaklaşık 0,5 mm kadar yapılmalıdır.
- Özellikle preparasyon sınırlarında dentinin açığa çıkmaması tercih edilir. .
- Preparasyon gingival marjinin temizlenebilmesine olanak sağlamalıdır. Marjin sınırları chamfer tarzında bitirilmelidir.
- Preparasyon yapılan diş yüzeyleri keskin açı içermemelidir.
- Veneere, ekvator altı undercut oluşturmadan giriş yolu sağlanmalıdır.
- Dişlerde, şeffaf bant yerleştirilecek kadar interproksimal aralık sağlanmalıdır.
- Labial yüzde seramik veneer restorasyonun doğal görünebilmesi için proksimal yüzeylerde preparasyon sınırı kontak noktalarına kadar yapılmalıdır.
- Estetik ve fonksiyon için insizal kenarlarda en az 1,0 mm seramik olmalıdır. İnsizal kenarın

preparasyonu dişin uzunluğuna ve labio-lingual genişliğine bağlıdır.^{10,11}

- Marjinde ya da aproksimal bitim alanlarında açıklıklar kalmamalı, porselen preparasyon yapılan tüm alanları örtmelidir.¹²

Son kural genelde en çok ihmal edilen kuraldır. Eğer bu kurala uyulmazsa, yerleştirme sırasında tüm alanlar tam olarak saklanabilir ancak birkaç yıl sonra preparasyondaki hatalar rezin simanın rezorbe olup basamaklardaki açıklıkların yeniden oluşması ile görünür hale gelir.¹² Bu tehlike kolayca önlenemez ancak hazırlık ve laboratuvar aşamasında gerekli özenin gösterilmesi gerekmektedir. Preparasyon aşamasında önce hekim, görünüşte ulaşılabilir olan her alanı porselenle kaplamaya izin verecek, andırlatlardan bağımsız bir giriş yolu olduğundan emin olmalıdır. Aksi takdirde laminada uygulanan herhangi bir yanlış sonradan düzeltilemeyebilir. Bu nedenle dişin farklı açılardan dikkatlice incelenmesi gereklidir. Benzer olarak plan aşamasında laboratuvar tarafından yapılan bir yanlışın da geri dönüşü olmaz.¹²

Yukarıdaki koşulları yerine getirebilecek sistematikte bir kesim çalışması için amaca uygun olarak üretilmiş frez setlerinin kullanılması yararlı olur. Kesim öncesinde silikon anahtar hazırlanması da, kesim derinliğinin kontrolü açısından yararlıdır. Kesim çalışmasına yol gösterebilecek bir başka tedbir ise diş yüzeyinin boyanmasıdır.⁸

Porselen laminate restorasyonlar için standart kesim çalışması, aşağıdaki aşamalardan oluşur:

1. Labial preparasyon
2. Aproksimal preparasyon
3. Servikal bölge preparasyonu
4. İnsizal kenar preparasyonu
5. Lingual preparasyon
6. Bitim frezleri ile yüzeyin pürüzsüzleştirilmesi

Ölçü Alımı

Tüm preparasyon ve düzeltmeler bittikten sonra ölçü alma aşamasına geçilir. Tek bir diş preparasyonu yapılmış olsa dahi mutlaka tüm arkın ölçüsü alınmalıdır. Bunun amacı ise teknisyenin iki ark arasındaki ilişkiyi yakalayabilmesini ve okluzyon durumuna göre çalışabilmesini sağlamaktır. İyi bir ölçü için retraksiyon mutlaka gerekmektedir. Retraksiyon sağlandıktan sonra polivinilsiloksan ya da polieter ölçü maddeleri kullanılarak işlem yapılan arkın, aljinat ölçü maddesi kullanılarak da karşıt çenenin ölçüsü alınır.¹³

Genellikle otomiks cihazları ile karıştırılan A tipi silikon veya polieter ölçü maddeleri tavsiye edilmektedir. Bu malzemeler kullanılarak alınan çift aşamalı, tek fazlı tek aşamalı ya da çift fazlı tek aşamalı ölçüler, yalnız seramik lamina değil tüm seramik restorasyonların tamamında güvenilir sonuç vermektedir. Bununla birlikte, uygun şekilde hazırlanmış C tipi silikon malzemelerin de kabul edilebilir sonuçlar verdiği bilinmektedir.¹

Hidrokolloidler bu amaca uygun değildirler. Çünkü kavite kenarlarında ya da andırkatlarda yırtılabilirler, refrakter malzemenin doğrudan ölçüye dökülmesine izin vermezler ve hemen dökülmeleri gerekir.⁸

Preparasyon alanının ölçüsünün alınmasında standart kaşıklar yeterlidir. Genellikle restorasyonun hacmi ne olursa olsun, her iki çenenin tam ölçülerinin alınması zorunludur.⁸

Ölçü Tekniği

Eğer preparasyon subgingival bitiriliyorsa ölçü alımından önce retraksiyon şarttır. Bunun yanı sıra dişeti oluşu sıvısının miktarı da önemlidir. Oluk sıvısı fazla olduğu durumlarda retraksiyon çift retraksiyon ipi kullanılarak yapılmalıdır. Bu iplerden birincisi ince bir cerrahi ipek iplik olup nazikçe oluk içerisine yerleştirilir. Daha sonra ipek iplik üzerine bir retraksiyon kordu yerleştirilir. İkinci yerleştirilen kordun amacı yer değiştirmenin engellenmesidir, bu yüzden de hekim bu kordu fazla bastırmamalıdır. Bu kort oluk içinde birkaç dakika bırakılır ve birinci iplik oluk içinde bırakılarak diğer kort uzaklaştırılır. Gingival açıklık eski haline dönmeden ölçü alınır.¹³

Retraksiyon kordu uzaklaştırıldıktan sonra kullanılacak olan ölçü materyali hidrofilik olsa dahi ortamdaki kan, tükürük ya da oluk sıvısı çok iyi bir şekilde uzaklaştırılmalıdır. Retraksiyondaki amaç, materyali diş eti ile diş arasına iyi biçimde yerleştirebilmektir ve diş etini dişten uzaklaştırmaktır. Bunu sağlamak için kordu

yerleştirmeye bir noktadan başlayıp kord yerleştiricinin uygulama ucunu kord üzerine temas ettirerek kesintisiz bir biçimde aynı doğrultuda devam edilmelidir. Kord oluktan çıkarıldıktan sonra akışkan materyal oluşa yerleştirilirken asistan da kaşığı orta ya da koyu kıvamlı ölçü materyali ile doldurur ve kaşık ağza yerleştirilir. Karıştırmanın başlangıcından itibaren 7. dakikanın sonuna kadar ölçü ağız içinde bekletilir. Bu süre oda sıcaklığına göre değişiklik gösterebilir.

Geçici Laminate Restorasyonlar

Geçici restorasyonlar otopolimerizan akrilden indirekt yol ile hazırlanabildiği gibi, teknisyen tarafından yapılan mum modelajı üzerinden silikon indeks yardımı ile direkt olarak da hazırlanabilir.⁸ Bir diğer yöntem ise, tanı modeli üzerinde ısı ve vakum ile şekillendirilmiş şeffaf indeks yardımı ile akril ya da kompozitten hazırlanmasıdır. Hazırlama yöntemi ne olursa olsun, geçici laminaların simantasyonunda öjenol içeren geçici simanlar kullanılmamalıdır.^{5,13}

Simantasyon

Simantasyon adeziv sistemlerle yapılır. Adeziv simantasyon basamaklarını kısaca özetleyecek olursak;

1. Prepare edilen diş pomza ve fırça ile temizlenir, yıkanır, kurutulur.
2. Prepare edilen diş retraksiyon ipi, pamuk rulolar, aspiratör ile izole edilir. İnley tutuculu köprülerde

rubber dam ve diş ipi ligatürü uygulanabilir.

3. Restorasyon yıkanır, kurutulur.

4. Seramik iç yüzeyi %10'luk hidroklorik asit ile 30 sn. asitle pürüzlendirilir.

5. 30 sn. suyla yıkanarak kurutulur.

6. Bir fırça yardımı ile seramik iç yüzeyine silan uygulanarak 60 sn. beklenir ve hava spreji ile kurutulur.

7. Bir fırça ile restorasyonun iç yüzeyine bond uygulanır ve hava spreji ile inceltir, polimerize edilmez. Turuncu plastik kılıf ile ışıktan korunur.

8. Mine yüzeyleri %37'lik fosforik asit ile 30 sn. asitlenir, yıkanır, kurutulur.

9. Dentin yüzeyine primer uygulanır ve 15 sn. beklenir, hava spreji ile dağıtılır. Mine üzerine gelmesi mineye olan bağlantıyı riske atmaz.

10. Dentin adezivi uygulanır, 10 sn. beklenir, hava spreji ile dağıtılır. Mine üzerine uygulanması mineye olan bağı etkilemez.

11. Diş yüzeyine bond uygulanır. Polimerize edilmez.

12. Kompozit siman karıştırılır.

13. Seramiğin iç yüzeylerine uygulanır.

14. Restorasyon dişe yerleştirilip 10 sn. ön ışınlama yapıldıktan sonra taşan siman fazlalıkları alınır.

15. İnley tutuculu köprülerde ve supragingival marjinlerde gliserin jeli uygulanır. (Işınla sertleşme sırasında oksijen en üstteki kompozit tabakasının (20-40 µm) tamamen polimerize olmasını önlediğinden (oksijen inhibisyonu) kenarların bir gliserin jeli ile kaplanması önerilmektedir.)

16. Her biri 40 sn. olmak üzere tüm bukkal ve oral yüzeyler uzun süreli ışınlama ile sertleştirilir.

17. Retraksiyon ipleri ve rubber dam kaldırılır.

18. Küret, scaler, diş ipleri yardımıyla artık simanlar uzaklaştırılır.

19. İnce bir artikülasyon kağıdı ile okluzyon ve yana kayma hareketleri hareketler kontrol edilir.¹⁴

Simantasyon sonrası bakım

Rezin kompozit simanın polimerizasyon sürecinin tamamlanması uzunca bir süre aldığından, hastanın iki saat kadar yemek yememesi ve ısırması tavsiye edilmelidir. Hastaya bilinen hijyen kontrol yöntemleri anlatılmalı, fırçalamanın önemi vurgulanmalı ve diş ipi kullanımı öğretilmelidir. Hasta belli aralıklarla kontrole davet edilmeli, periyodik kontrollerde retansiyon, hasarlar, renk stabilitesi, siman hattının devamlılığı ve renklenme durumu gözlenmeli, periapikal radyolojik kontroller yapılarak kaydedilmelidir.¹⁵

Tüm bunların yanında bazı seramik sistemlerde iç pürüzlendirme asit ile yapılamamaktadır. Bu durumda tribokimyasal bir işlem ya da silikatizasyon

uygulanmalıdır. Böylece simantasyon öncesi hazırlıkların benzer olmasına rağmen sistemlerdeki seramik alt yapının içeriğinden dolayı farklı aşamalar gerekmektedir. Özellikle zirkonyum ve alümina içerikli alt yapılar silikatizasyon gerektirmektedir.

Sonuç

Laminate veneer kronlar estetik beklentisi yüksek hastalarda eğer doğru endikasyon varsa çok iyi sonuçlar veren bir tedavi seçeneğidir.

Laminate restorasyonların diğer sabit restorasyonlara göre estetiğin yanı sıra bir diğer avantajlı tarafı ise konservatif olmalarıdır. Bir metal seramik ya da tam seramik restorasyon preparasyonunda dişin tüm yüzeylerinde redüksiyon yapılırken, laminate veneer restorasyonlarda dişin sadece labial yüzeyinde bazı vakalarda ise labial yüzeye ek olarak lingual yüzün maksimum singulum bölgesine kadar uzanan bir redüksiyon yapılmaktadır.

Laminate veneer yapımında dikkat edilmesi gereken noktalar; planlamayı doğru yapmak, oklüzyonu göz önünde bulundurarak doğru preparasyon seçimini yapmak, basamak seviyesini doğru estetiği yakalayabilmek açısından gingival seviyenin hafif altında olacak şekilde ayarlamak, dayanaklılık ve estetiği bir arada bulunduran seramik sistemler kullanmak ve renk uyumunu etkilemeyecek iyi bir simantasyon yapmaktır.

Görüldüğü gibi, uygun şekilde hazırlanan seramik laminalar en az tüm

yüzeyleri kapsayan restorasyonlar kadar güvenilir, uzun ömürlü ve onlardan çok daha yüksek estetik performansa sahip olmalarına ek olarak, daha konservatiftirler.

Kaynaklar

1. Çöttert HS. İndirekt Seramik Lamina Veneer Üzerinde Ufuk Turu. *Diş Hekimliği Dergisi*, 2008; 28-37.
2. Akçaboy C. 'Sabit protezlerde başarısızlık nedenleri'. *Gazi Üniv. Diş. Hek. Fak. Yayınları Ankara* (82-85), 1996.
3. Horn HR. Porcelain laminate veneers bonded to etched enamel. *Dent Clin North Am*, 1983; 27:271-284.
4. Calamia JR, Simonsen RJ. Effect of coupling agents on bond strength of etched porcelain. *J Dent Res*, 1984; 63:179.
5. Öztürk B, Çöttert HS, Dündar M, Ekmekçi E. Adeziv tüm seramik restorasyonlarda klinik başarıyı etkileyen faktörlerin karşılaştırılması olarak incelenmesi. *E.Ü. Araştırma Fon Saymanlığı Proje No: 99-001 Bornova-İZMİR*.

6. Freedman GA, McLaughlin GL, 'Color atlas of porcelain laminate veneers'. 2003; 73-106.
7. Hasanreisöglü U, Pamir D. 'Laminate veneer restorasyonlar'. *A.Ü. Dişhekimliği Fak. Derg*, 1989; 13: 56-59.
8. Gürel G. Porselen laminat veneerler bilim ve sanatı. *Quintessence Publ. Co. Inc.* 2004; 56-89.
9. Üç taşlı S. İndirekt laminate veneer uygulamaları. *Türk Diş Hekimliği Birliği Derg*, 2002;2:38-41.
10. Çehrelî MC İplikçiođlu H. Five year follow-up of In Cream laminate restorations: a clinical report. *The Journal of Prosthetic Dentistry*, 2000; 84: 487-489.
11. Brunton PA, Richmond S, Wilson NH. Variations in the depth of preparations for porcelain laminate veneers. *Eur.J. Prosthodont. Restor. Dent*, 1997; 5:89-92.
12. Yaluđ S, Şaimođlu B. 'Laminate veneerlerde kesim özellikleri'. *G.Ü. Diş Hek.Fak.Protez A.D*, Emek, Ekim 2001
13. Magne, Pascal. Bonded porcelain restorations in the anterior dentition: a biomimetic approach. *Quintessence Publishing Co Inc*, 2002: 87-102.
14. Ronald E, Goldstein DDS. *Esthetics In Dentistry*, B.C. *Decker Inc., Hamilton London*, 1998: 53-64.
15. Braga RR, Ballester RY, Carrilho MRO. Pilot study on the early shear strength of porcelain-dentin bonding using dual-cure cements. *J. Prosthet. Dent.*, 1997;81:285-9

Yazışma Adresi:

Arş. Gör. Dt. İpek AYSAN MERİÇ
Çukurova Üniversitesi
Diş Hekimliği Fakültesi
Protetik Diş Tedavisi Anabilim Dalı
Tel: 0 322 3387330 /3643-1202

İmplant Materyalleri, Yüzey Özellikleri ve Yükleme Protokolleri Implant Materials, Surface Properties and Loading Protocols

Arş. Gör. Dt. E. Nadir Budak, Doç. Dr. Yurdanur Uçar

Çukurova Üniversitesi Diş Hekimliği Fakültesi, Protetik Diş Tedavisi Anabilim Dalı

Özet

Dental implant uygulamaları uzun yıllardır başarılı bir şekilde gerçekleştirilmektedir. Oral bölgeye yerleştirilen implantların osteointegrasyonu ile ilgili bir problem yaşanmamaktadır. Dental implantlarla ilgili akla takılabilecek yegâne sorun iyileşme süresinin uzunluğudur. Yapılan çalışmalar bu süreyi asgari düzeye çekmeyi amaçlamaktadır. İyileşme süresinin kısaltılması hem hastayı hem de hekimi olumlu yönde etkileyecektir.

İyileşme süresinin kısaltılması ancak doğru hasta seçimi ve doğru endikasyonu koymak ile mümkündür. Yeterli miktarda ve kalitede kemik yapısına sahip sağlıklı bir hastaya uygulanacak implant tedavisinde süre, doğru malzeme seçimi ve doğru okluzal ilişkiler sağlanması ile tek seansa kadar düşürülebilir.

Bu derlemenin amacı implant materyalleri, yüzey özellikleri ve yükleme protokolleri hakkında

literatürdeki bilgileri derleyerek yükleme zamanları konusunda klinisyenlere rehber olmaktır. Literatür taraması pubmed üzerinden "dental implant materyalleri ve yüzey özellikleri" ve "dental implant yükleme protokolleri" anahtar kelimeleri kullanılarak yapılmıştır. Ulaşılan makalelerin özetleri taranarak konu başlığı ile ilişkili olanlar çalışmaya dâhil edilmiştir. Mevcut bilimsel veri doğru yükleme protokolünü takiben implant üzerine yapılacak restorasyonun doğru okluzal ilişkiler ile sonlandırılmasının implant prognozunu olumlu yönde etkileyeceğini göstermiştir. Erken ve immediate yükleme protokolü uygulanacak vakalar doğru seçilmelidir. Aksi takdirde yanlış bir protokol uygulanması implant kaybı ile sonuçlanabilir.

Anahtar Sözcükler: Dental implant, iyileşme süresi, yükleme protokolleri

Abstract

Dental implant applications are carried out successfully for many years. Today osseointegration is not a problem

anymore. Today the solely problem with dental implants is long healing time. This research aims to shorten the length of time. The shortened healing time of the recovery will positively affect both patient and the physician. Shortening the healing time is possible only when patient selection and indication is correctly done. The treatment time of a patient with sufficient amount and quality of bone can be reduced to a single session when the appropriate materials and correct occlusal relations are selected.

The purpose of this review paper was to evaluate the literature on implant materials, surface properties and loading protocols in order to guide clinicians about loading procedures. The literature search was conducted on PubMed by using two key words "dental implant materials and surface properties" and "dental implant loading protocols". Following the evaluation of selected abstracts, the ones related with the title were included in the study. Available scientific data revealed that, with the appropriate loading protocol followed by correct occlusal relationship of a restoration will positively affect the implant prognosis. The cases with early and immediate loading protocols should be selected carefully. Otherwise, incorrect loading protocol application results in implant loss.

Key Words: implant, recovery time, loading protocols.

Giriş

1952'de Branemark saf titanyumdan yapılmış yivli implant tasarımı ile dental implantların kullanımını arttırmıştır. Biyolojik, mekanik, fizyolojik ve fonksiyonel faktörlerin endosteal implantların başarısına etkisi incelenmiş; 17 yıllık klinik çalışmalar sonucunda kullanıma sunulan bir implant sistemi geliştirilmiştir.¹⁻² Bugün gerek kullanılan implant materyalleri gerekse implanta uygulanan yüzey işlemleri sayesinde osteointegrasyonda %99'a yakın başarı sağlamıştır. İmplantla ilgili akla takılan tek sorun iyileşme süresinin uzunluğudur. İyileşme süresinin kısaltılması ancak doğru hasta seçimi ve doğru endikasyonu koymak ile mümkündür. Bu derlemenin amacı implant materyalleri, yüzey özellikleri ve yükleme protokolleri hakkında literatürdeki bilgileri derleyerek yüklenme zamanları konusunda klinisyenlere rehber olmaktır.

Gereç ve Yöntem

Literatür taraması pubmed üzerinden gerçekleştirilmiştir. "Dental implant materyalleri ve yüzey özellikleri" anahtar kelimeleri ile yapılan araştırmalar sonucunda 1350 makaleye ulaşılmıştır. "Dental implant yükleme protokolleri" ni içeren aramalar sonucunda 195 makaleye ulaşılmıştır. Ulaşılan makalelerin başlıkları okunmuş ve yazılacak derleme makale ile ilgili olup olmadığına bakılmıştır. Bu sınırlama ile makale sayısı 398'e indirilmiştir. Elde kalan makalelerden 60

arasında popülarlığını korumuştur. Zarb ise osseoentegrasyon, allopplastik materyallerin fonksiyonel yükleme esnasında kemikte klinik olarak asemptomatik rijit fiksasyonunun elde edilmesi ve devam ettirilmesi işlemi olarak tanımlanmıştır⁵.

Bränemark 1960'larda hayvan modellerinde titanyumu kullananırken, bunun gelecekte tıp ve diş hekimliği alanlarında hastaların rehabilitasyon üzerinde etkili olabileceği düşüncesinden yola çıkarak bir fenomenle karşı karşıya kalmış; bunu da "osseoentegrasyon" olarak tanımlanmıştır⁶. Osseoentegrasyon, bir dizi klinik ve ultramikroskopik gözlemlerle karakterize olup, implant ile kemik dokusu arasında yumuşak doku tabakası olmaksızın, canlı kemik ile biyouyumlu bir implantın doğrudan ve dinamik etkileşimi olarak da tanımlanmıştır⁵.

Dental Implant Materyalleri

Dental implant materyalleri temelde iki başlık altında toplanabilir. Bunlardan ilki implantın temel elemanlarıdır, diğeri de yüzey kaplama materyalleridir. Diş hekimliğinde metalürlük olarak implant uygulamalarında kullanılan temel materyaller ile ilgili konsensusa varılmış olmakla birlikte yüzey kaplama özellikleri tartışılmaya devam edilmektedir.

Genel olarak gerek sabit uygulamalarda gerekse hibrit uygulamalarda dental implantlarda seramik ve metal olmak üzere 2 farklı materyal kullanılmaktadır. Metalik implant materyalleri ticari olarak sat kabul

tanışının tam metnine ulaşılmıştır. Çalışmaya vaka raporları dâhil edilmemiştir. Ayrıca manüel yapılan araştırmalar sonrasında mevcut derleme makale başlığı ile ilgili 11 adet kitap ve farklı sayıda makale bulunmuş ve kaynak olarak kullanılmıştır.

Dental Implant Nedir?

Dişsiz alanda residual kemik içine veya yüzeyine cerrahi olarak yerleştirilen, üzerine protezik üst yapının yapılacağı, allopplastik materyale dental implant denir⁸. Günümüzde, kök şekilli kemik içi implantların kullanımı yaygınlık kazanmıştır. Kök şekilli implantlar, yivsiz düz silindirik tarzda veya vidalı tipte olabilir. Silindirik yivsiz implantlar sıkıştırma tipi kuvvetle kemik içi tutunma sağlar. Vidalı tip silindirik implantlar ise hem sıkıştırma tipi kuvvet ile tutunma sağlar hem de yivlerin sağladığı tutuculuktan faydalanır⁴. Ticari olarak kullanılan pek çok kök formu kemik içi implant bulunmaktadırlar. Kemik içi dental implantın, proteze desteklik sağlaması ve uzun yıllar fonksiyon görmesi için kemige ankilozu istenmektedir.

Osteoentegrasyon

Kemik ile implant arasındaki kaynaşmaya **osseoentegrasyon** denir. Zarb, 1991'de osseoentegrasyonun bilimsel anlamda yeterince tanımlanmadığı gerçeğini ortaya atmıştır; ancak, Bränemark'ın bildirmiş olduğu tanımlama klinik olarak güvenli ve rijit bir implant fiksasyonunu sağladığı için klinisyenler

edilen titanyum (cp-Ti) veya titanyum, alüminyum ve vanadyumdan oluşan titanyum bazlı alaşımlardır (Ti-6Al-4V)⁷. Metalik dental implantlar günümüzde titanyum bazlı kullanılmaktaysa da geçmişte kobalt krom alaşımları ile de uygulanmıştır. Ancak titanyum yüksek korozyon direnci ve dayanıklılığı nedeni ile tercih edilmektedir⁸.

Titanyum ve titanyum alaşımları biyouyumludur⁴. Ağız içi kuvvetlere karşı koyacak dayanıklılıktadır. Ayrıca, elastik modülleri diğer materyallere oranla kemiğin elastik modülüne daha uyumlu olduğu için kemikte kullanılmama atrofisine neden olmaz⁹.

Dişsiz alanlarda meydana gelen horizontal atrofi nedeniyle posterior bölgelerde standart veya geniş çaplı implant uygulaması yapılamaz. Rekonstrüktif cerrahinin kontrendike olduğu vakalarda, dar çaplı implantların posterior bölgedeki atrofik kremlere yerleştirilmesi bir çözüm yolu olabilir. Fakat bu dar çaplı implantların posterior bölgeye gelen yüklerle dayanamama ve "yorgunluk" kırıklarıyla sonuçlanma riski vardır. Bu riski azaltmak için titanyumla karşılaştırıldığında mekanik streslere karşı daha yüksek direnç gösteren Roxolid implantlar sunulmuştur. Roxolid implantların % 83-87' si titanyum; %13-17'si zirkonyumdan oluşur ve dar çaplı implantların dayanıklılığını ve güvenilirliğini arttırmak için tasarlanmıştır¹⁰.

Dental İmplantların Yüzey Özellikleri ve Pürüzlü Yüzey Oluşturmada Kullanılan Metotlar

İmplant-kemik arası uyum ve ilk yerleştirmeyi takiben elde edilecek primer stabilite çok önemlidir. Kemik ve implant arasındaki bir boşluk veya aralık, iyileşme sürecinde kemik yüzdesini hızlandırıcı etki yapabilir¹¹.

Teknolojinin gelişimiyle ve araştırma sayısının artmasıyla beraber dental implant yüzeylerinde doku cevabını iyileştirmek amacıyla birçok modifikasyon yapılmıştır. Yüzey pürüzlülüklerini arttırmak ve osseointegrasyonu geliştirmek amacıyla geliştirilen metotlar üç ana sınıfta belirtilmektedirler.

1. Fiziksel (mekanik) metotlar
2. Kimyasal metotlar
3. Biyokimyasal metotlar

1-Fiziksel (Mekanik) Metotlar:

Mekanik metotlar fiziksel güçlerle yüzeyin şekillendirildiği metotlardır. Yüzeyde pürüzlülüğün artmasına bağlı olarak yüzey alanının artması sağlanır. Artan yüzeyde kemik ile implant materyali arasındaki temasın daha geniş bir alana yayılması sağlanır. En fazla kullanılan mekanik teknikler; işleme (machining), tornalama (turning), kesme (cutting), titanyum plazma sprey (TPS), hidroksiapatit kaplama, kumlama (blasting), lazer ile pürüzlendirme ve cilalamadır (polishing)¹².

2-Kimyasal Metotlar: Titanyumun kimyasal yapısında, özellikle de yüzey tabakasında modifikasyon yapmak için uygulanırlar. En fazla kullanılan kimyasal teknikler; asitle dağlayarak (asit etching) pürüzlendirme^{13,14} ve anodizasyon ile pürüzlendirme¹⁵.

3-Biyokimyasal Metotlar: Diş hekimliğinde sık karşılaşılan elementler ile implant yüzey tabakasında modifikasyonlar yapmak için kullanılırlar. En sık kullanılan biyokimyasal metotlar; dental implantların flor ile modifiye edilmesi¹⁶ ve CaP ile kaplanmalarıdır¹⁷.

İMLANT YÜKLEME PROTOKOLLERİ

Osseoentegrasyon kavramının Brånemark tarafından geliştirilmesinden önce dental implantlar hemen yüklenmekteydi. Buna gerekçe olarak da hemen yüklemenin kemik rezorpsiyonunu önlediği düşüncesi gösterilmekteydi. Ancak, başarısızlık oranının oldukça yüksek bulunmasından dolayı sonuçlar bugünün kriterlerine göre kabul edilebilir değildi. Bu olumsuz sonuçlar implantların oklüzal yüke dayanma yeteneğinin az olmasına bağlanmaktaydı¹⁸.

Osseoentegrasyonun tanımlanması ile dental implantlar konusunda yeni bir çağ açılmıştır. Yaklaşık 25 yıl önce Brånemark ve ark., dental implantlar üzerindeki ilk uzun dönem çalışmayı yayımlamıştır⁶. Brånemark cerrahi ve protetik bir protokol geliştirmiş ve bu tekniklerle çoğu implantın uzun süreli fonksiyonel kuvvetlere

dayanabildiğini göstermiştir⁶. Brånemark'ın tanımlamış olduğu protokole göre; iyileşme döneminde implantlar dişeti altında gömülü olarak bırakılmalıdır. Alt çene için en az 3 ay ve üst çene için en az 6 aylık bir iyileşme dönemi tamamlandıktan sonra, ikinci bir cerrahi operasyon ile implantlar açığa çıkarılmalı ve yumuşak dokuların iyileşmesini takiben protetik aşamaya geçilmelidir. Albrektsson, implantların yerleştirilmesinden sonraki ilk ayların özellikle kritik olduğunu ve bu dönemde yükleme yapılmaması gerektiğini bildirmiştir¹⁹. Çünkü ilkel mezenkim hücrelerinin kemik oluşturan hücrelere farklılaşması ile kemiğin yeniden şekillendiği bu dönemde, implanta sekonder stabilite sağlayacak olan ilk kallus oluşumu henüz gerçekleşmediği için implanta gelen aşırı yükler bağ doku oluşumuna yol açabilir ve kemiğin iyileşme sürecine zarar verebilir. Brånemark tarafından geliştirilen ve Albrektsson'un da savunduğu bu protokol günümüzde hala geçerliliğini korumaktadır¹⁹.

Branemark tarafından ortaya konulan iki fazlı iyileşme protokolünün en büyük dezavantajı tedavi süresinin uzunluğu olarak görülmektedir. Yaklaşık 6 ay kabul edilen bu sürenin 5 ayında osseoentegrasyonun oluşması beklenmektedir. Ancak günümüzde iyileşme sürelerinin azaltılabileceğini gösteren kanıtlar mevcuttur²⁰. Implant yerleşimi ve implant yüklemesi ile ilgili çizelge 1'de de görüldüğü şekilde bir sınıflama yapılabilir.

Çizelge 1. Implant yerleştirilmesi ve yüklenmesine göre yapılan sınıflandırma

Implant Yerleşimi	Implant Yüklenmesi
1-İmmEDIATE Yerleştirme	• İmmEDIATE Yükleme
2-Erken Yerleştirme	• Erken Yükleme
3-Konvansiyonel Yerleştirme	• Konvansiyonel Yükleme
	• Geç Yükleme

İmmEDIATE yerleştirme: Diş çekimini takiben, soketin içine aynı seansta yerleştirilen implantın üzerine; restorasyonun karşıt dişle okluzal teması olmayacak şekilde 48 saat içinde yerleştirilmesi. Bu seansta sıklıkla kemik grefti, zaman zaman da yumuşak doku grefti yerleştirilir.

Erken yerleştirme: Diş çekimini takiben, soketin içine 48 saat ile 3 ay arasındaki sürede yerleştirilen implantın karşıt dişle okluzal teması olmayacak şekilde yüklenmesi.

Konvansiyonel yerleştirme: Diş çekimini takiben 3 ile 6 aylık iyileşme süreleri beklendikten sonra implantların yerleştirilmesi.

İmmEDIATE yükleme: Implant yerleştirilmesini takiben 48 saat içinde karşıt dişle okluzal teması olan restorasyonun yerleştirilmesi.

Erken yükleme: Restorasyon karşıt dişle temasta olacak şekilde, 48 saat ile 3 ay arasındaki sürede yüklemenin yapılması.

Konvansiyonel yükleme: Restorasyonun 3 ile 6 aylık iyileşme periyodundan sonra ikinci bir prosedür olarak yerleştirilmesi²¹.

Geç yükleme: Restorasyonun 3 ile 6 aylık konvansiyonel iyileşme periyodundan sonra ki herhangi bir zaman aralığında ikinci bir prosedür ile yerleştirilmesi.

1. İmmEDIATE Yükleme

İmmEDIATE yükleme, implantların ilk 2 gün içinde yüklenmesi esasına dayanır. Alışılmış iki aşamalı teknik ile karşılaştırıldığında, tek basamaklı immEDIATE uygulamaların avantajları sayılacak olursa:

- Fonksiyon ve estetiğin zaman kaybetmeden hastaya kazandırılması,
- Hastanın dişsiz kaldığı sürenin kısılması,
- Geçici protez yapımına gerek kalmaması,
- İkinci basamak cerrahi işleme ihtiyaç olmaması,
- Estetik sonuca katkıda bulunacak olan komşu papilin korunması,
- Hasta-hekim iletişimini olumlu yönde etkilemesi,
- Tedavi süresinin ve masraflarının kısılması

Buna karşın, immEDIATE yüklemenin fibröz iyileşmeye neden olabileceğini gösteren çalışmalar da vardır^{22,23}. Birçok çalışmada yapılan klinik gözlemlerin ve araştırmaların doğrultusunda immEDIATE yüklemenin

kuralları şu şekilde sınırlandırılmaya çalışılmıştır;

- o İmmediat yükleme için, mandibulada en az 5, maksillada ise 8 implant en iyi şekilde dağıtılıp çift taraflı splintleme etkisi yaratacak şekilde planlanmalıdır.
- o İmmediat yüklenecek implantların uzunluğu en az 10 mm olmalıdır.
- o Yerleştirme torku 40 N/cm^2 'den fazla ve primer stabilitesi yüksek olan implantlar yüklenmelidir.
- o Uzunluğu ve yerleştirme torku istenen değerleri vermeyen implantlar yüklenmemelidir.
- o Vida tutuculu, rijit metal dökümlü pasif geçici protezler daha başarılı olacaktır.
- o Geçici protezlerde kanat uzantılarından kaçınılmalıdır.
- o Geçici protezler iyileşme döneminde çıkarılmamalıdır
- o Osstell cihazı ile yapılan rezonans frekans analizi (RFA) ölçümünde 54 ve üzeri ISQ (implant stabilite kotası) değeri veren implantlar immediat olarak yüklenebilir.

İmmediat yüklemeye gözden kaçırılmaması gereken şu risklerin bulunduğu bildirilmiştir:

- o Yoğunluğu az olan kemik yapılar,
- o Hasar görmüş çekim soketleri,
- o Okluzal yüklemenin miktarı ve tipi,
- o Sigara kullanımı,
- o Bruksizm ve clenching.

2. Erken Yükleme

Literatürde immediate ve geç yükleme arasındaki zaman aralığına rastlayan dönem için ayrı bir adlandırma

yapılmaktadır. "Erken yükleme" olarak adlandırılan bu kavramın ayrı başlıkta değerlendirilmesinde yarar vardır. Erken yükleme temel olarak, cerrahiden sonraki 2. gün ile 3 aylık dönem arasında yüklenmeyi esas almaktadır. Ancak çalışmalar incelendiğinde, implant üstü overdenture tarzı protezlerde, karşımıza farklı kavramların çıktığı görülmektedir. Literatüre giren bu yeni sınıflamaya göre; implant cerrahisini takiben yapılan yüklemelerin hepsi erken dönemde olmakla beraber, değişik isimler alırlar. Bunlar:

Erken Progresif Yükleme: Bu protokol, implantların yerleştirmesini takiben overdenture tarzı hazırlanan protezlerin 1-2 hafta süresince hastalara kullanılmamasını veya kullanılırsalar bile, implantlar üzerine hiçbir kuvvet gelmeyecek tarzda içlerinin boşaltılmasını ve yumuşak astar materyalleri ile beslenerek kullanılmasını önerir. Erken progresif yükleme protokolünde, implant dayanaklarının ve tutucu parçaların (topuz şeklinde ya da bar tutucular) dâhil olduğu kalıcı protezlerin yapımı 3-4. ayda gerçekleşir²⁴.

Erken Fonksiyonel Yükleme: Bu protokol, ilk 2 haftalık dönem için erken progresif yükleme ile benzerlik göstermektedir. Erken fonksiyonel yüklemenin farkı ise; implant dayanaklarının ve tutucu parçaların 3. haftada yerleştirilmesidir²⁴.

İmmediat-Erken Yükleme: İmmediat-erken yükleme protokolü, dental implantlarda cerrahi ile aynı gün yapılan immediat yüklemeye ayrılmaktadır. Bu protokol,

cerrahi işlemi takiben yaklaşık 5. günde, hazırlanan overdenture tarzı protezlere tutucular yerleştirilerek implantların yüklenmesini esas alır²⁴. Literatürde overdenture tarzı protezlerde erken progresif yüklemenin yapıldığı birçok çalışma bulunmaktadır²⁵⁻²⁷.

Yine aynı şekilde erken fonksiyonel yükleme protokolüne göre yüklenen overdenture tarzı protezler^{28,29} olduğu kadar immediat-erken yüklemenin yapıldığı çalışmalar da literatürde geniş yer tutmaktadır^{30,31}. Overdenture tarzı protezlerde yapılan immediate yükleme ve geç yükleme arasında; osteointegrasyon gerçekleşikten sonra herhangi bir fark gözlenmemiştir³².

Çalışmalarda erken fonksiyonel yükleme ile birlikte uygulanan tek basamaklı cerrahi uygulamada iki temel tasarım ortaya çıkmaktadır:

Bunlardan ilki, implant gövdelerinin primer stabilizasyonunu sağlamak için köke benzer şekilde konik hazırlanmasıdır. Diğeri ise dayanak ile implant gövdesini yekpare hazırlayarak protetik aşamada aşırı tork uygulamaktan kaçınmak ve bu torkun implant yatağını zedelemesini önlemektir³³.

3. Konvansiyonel Yükleme

Sekonder stabiliteyi artırmanın bilinen ve denenmiş en güvenli yolu, yükleme öncesi implant-kemik iyileşmesine yeterince izin vermektir. Bu yöntem Branemark ve arkadaşlarının 1977 yılında ortaya koyduğu çift basamaklı cerrahi tekniğin ortaya çıkmasına neden olmuştur.

Uzun yıllardır uygulanan klasik yükleme protokolünün kabul görmüş ön şartlarından birisi, implantların yerleştirildikten 3-6 ay sonra yüklenmesidir. Kemik içi dental implantların doku-implant ara yüzündeki etkileriyle ilgili yapılan çalışmaların sonuçlarına göre; yükleme öncesi minimum bekleme süresi mandibula için 3 ay, maksilla için 6 ay olarak açıklanmıştır. Klinik sonuçlar, klasik yüklenen gömülü ya da açık iyileşmiş implantların her ikisinin de yüksek başarı oranı gösterdiğini bildirmektedir. Ancak gömülü implantların açılması için ikinci bir cerrahi operasyon gereklidir. Daha sonra da dişetin iyileşmesi için belli bir süre beklenilmesi önerilmektedir. Ancak bu durumun toplam tedavi süresini uzattığı ve ayrıca iyileşme periyodu boyunca geleneksel protez kullanmanın da zor olduğu belirtilmiştir. İmplant dayanaklarının sıkıştırma tork değeri, sisteme göre değişmekle birlikte ortalama 30 N/cm² olarak belirtilmektedir. Bu kuvvet ile kemiğe, özellikle de kret bölgesine sıkıştırma kuvveti uygulanmaktadır. Yükleme öncesi implantların dayanak yerleştirme sırasında karşılaşacakları kuvvetin dışında, yerleştirme sonrasında kullanılacak geçici protezler nedeniyle de olumsuz kuvvetlerle karşılaşabilecekleri belirtilmektedir. Hazırlanan geçiş protezleri çoğunlukla yüksek profillidir ve çığneme esnasında karşılaştıkları kuvvetler, genellikle kaslar ya da dil tarafından iletilmektedir. Bu nedenle klasik yükleme uygulanacak implantlar üzerinde kullanılan geçici protezlerin primer

okluzal kontaklarının giderilmesi önerilmektedir⁴. Ayrıca iyileşme döneminde kaçınılmaz olan kemik kaybının, birçok faktörden etkilendiği belirtilerek, bunun daha çok bakteriyel kontaminasyon ve strese bağlı olduğu vurgulanmıştır⁴.

Iyileşme döneminde kullanılan hareketli protezler tarafından oluşan mikro düzeydeki hareketin, kemik ve/veya implant kaybına yol açabildiği ortaya konmuştur. Bu istenmeyen durumdan sakınmak için, geç yükleme yapılacaksa, hastanın diş destekli köprü veya hareketli geçici protezlerini cerrahi sonrası 1 hafta kullanmaması gerektiği belirtilmektedir. Ayrıca geçici²⁵ olarak kullanılan hareketli protez kaidesine 2-3 haftada bir yumuşak astar maddeleriyle besleme yapılması da önerilmektedir³⁴.

YÜKLEME PROTOKOLLERİNDE OKLUZYONUN ÖNEMİ

İmmediat, erken veya geç, yükleme protokolü ne olursa olsun implantların protetik başarısında okluzyonun önemi tartışılmaz. Bu amaçla birçok öneri getirilmiştir. Anterior tek diş eksikliğinde, yapılan implant tedavilerinde, okluzyonun senrik ilişkide kaydedilmesi, lateral ve protruziv harekette implant üstü kronun karşıt dişlerle temasının olmaması önerilmektedir. Premolar bölgedeki implantlarda ise, premolar dişlerin lingual tüberküllerinin modifiye edilerek kanin formu verilmesi tavsiye edilmektedir³⁵. Parsiyel sabit restorasyonlarda ise anterior ve posterior bölgeler için benzer şartlar öne

sürülmektedir. Posterior implantların immediat yüklemelerinde ilk amaçlanan; yüklemenin premolar dişlerden başlatılması olarak ortaya konmuştur. Bu sayede molar implantların daha sonra kalıcı protezde aktif olarak görev görünceye kadar, fonksiyondan uzak tutulabileceği belirtilmektedir. Maksimum interkuspitasyonun ise; final protezde son okluzyon hazırlanırken oluşturulması önerilmektedir. Okluzyonun kontrolünde tercihen antoginistlerle olan öncül temaslardan ve çatışmalardan sakınılması gerektiği bildirilmektedir. Özellikle metal destekli porselen köprülerde kanat uzantıları varsa, yüklemenin tipi ne olursa olsun lateral hareketlerde anterior diskluzyonun mutlaka hazırlanmasının gerektiği belirtilmekte, hazırlanırken de artikülasyon kâğıdının her 2 yönünü ayrı ayrı kullanmanın uygun olacağı söylenmektedir. Öncelikle maksimum interkuspitasyonda, sonra da protruziv ve lateral hareketlerin her ikisinde belirlenen işaretli bölgelerin uzaklaştırılmasıyla elverişli okluzyonun hazırlanabileceği ortaya konmuştur. Bu sayede implant uygulamalarında protetik başarısızlıktan sakınılabileceği tespit edilmiştir. İmmediat yükleme uygulanacak maksiller sabit protetik restorasyona sahip hastalarda, en az 4 ay süreyle kullanılan hareketli protezi geceleri çıkarabilmeleri sayesinde, implantlar üzerinde meydana gelebilecek olumsuz kuvvetlerden sakınılabileceği belirtilmektedir³⁵.

Implant uygulamalarında okluzyonun hazırlanmasında temel olarak 4 faktör önemle vurgulanmaktadır:

Kasp Konumları: Implant üstü restorasyonlarda kasların konumlandırılmasında, alt bukkal ve üst palatinal kaslar dışındaki tüberküllerin aktif olarak okluzyona katılmaması gerektiği ileri sürülmektedir.

Fossa Derinliği: Tüberküllerle aktif bir çiğnemenin sağlanması amacıyla, sentrik okluzyonda ağız kapatıldığında, aktif tüberküllere karşılık gelen fossaların yeterli derinlikte olması gerektiği belirtilmektedir.

Uygun Anterior Diskluzyon: İyi bir lateral ve protruziv fizyolojik rehberin hazırlanması amacıyla, anterior grup dişlerde seçilmiş bölgelerin en ideal fonksiyon ve estetiği sağlayacak şekilde hazırlanmasının gerekliliği bildirilmektedir.

Kaçış Oluklarının Yaratılması: Son olarak da lateral ve protruziv hareketlerde aktif kasların, fossadan başlayan ve devamında izleyeceği yolu gösteren kaçış oluklarının hazırlanmasının unutulmaması gerektiği önemle vurgulanmaktadır³⁵.

Implant okluzyon tipleri ve temel prensipleri büyük ölçüde doğal diş restorasyonlardaki okluzyon prensipleri gibi düşünülebilir. Klinik çalışmalarda ve kavramsal teorilerde bahsedilen üç temel okluzal konsept; bilateral balanslı okluzyon, grup fonksiyonlu okluzyon ve kanin koruyucu okluzyondur. Konseptlerin tümünde, habitual veya sentrik okluzyonda dişler maksimum interkaspasyondadır.

Bilateral balanslı okluzyonda tüm gezinim hareketlerinde maksimum diş teması mevcuttur. Grup fonksiyonlu okluzyonda, lateral harekette çalışan tarafta diş teması varken dengeleyen tarafta temas yoktur. Bu konsept öncelikle köpek dişlerinin tehlikeye girdiği durumlarda lateral baskıyı posterior dişlerin paylaşmasını amaçlar. Kanin koruyucu okluzyonda, habitual veya sentrik okluzyonda maksimum interkaspasyonda posterior dişlerin korunması söz konusudur tüm gezinim hareketlerinde rehberlik anterior dişler üzerindedir. Bu konseptte kanin diş önemli bir unsurdur, posterior dişlerin ağır lateral basınca maruz kalmasını önler. Bu üç okluzal konsept başarılı bir şekilde modifiye edilerek implant-destekli protezlere uygulanabilir^{6,36-38}. Ayrıca implant destekli protezler için implant koruyucu okluzyon öne sürülmüştür³⁹. Bu kavram implant protezleri üzerindeki çiğneme kuvvetlerini azaltmak ve böylece implantları korumak için tasarlanmıştır. Bunun için geleneksel okluzal kavramlarda birkaç değişiklik yapılması önerilmektedir: 1) yük dağılımını sağlayan okluzal temasların sağlanması, 2) okluzal tablada ve anatomide değişiklik yapılması, 3) yükün geliş yönünün düzeltilmesi, 4) implant yüzey alanının artırılması ve olumsuz biyomekanik etki yaratan okluzal temasların azaltılması veya tamamen kaldırılmasıdır. Ayrıca okluzal morfoloji okluzal kuvvetlerin apikal yönde iletilmesine rehberlik edebilmelidir. Bu yüzden gerekirse çapraz-kapanışlı bir okluzyon kullanılabilir. Bunlara ek olarak

daralmış okluzal tabla, azaltılmış kasp eğimi ve mezio-distal uzunluğu ile bukkolingual genişliği azaltılmış kantilever kullanımı gibi faktörler implant okluzyonu için önerilmektedir^{6,36}.

Eşit olarak dağıtılmış okluzal temaslar ile birlikte, düzgün bir güç dağılımı ve bilateral okluzal stabilite çiğneme sisteminde stabilite sağlar. Bu, erken temas olasılığını ve her bir implanta gelen kuvvet konsantrasyonunu azaltabilir. Ek olarak, sentrikte geniş bir serbestlik sağlamak daha olumlu dikey kuvvetler oluşturur. Böylece fonksiyon sırasında erken temaslar azaltılmış olur. Weinberg⁴⁰ 1,5 mm'lik düz bir fossanın sentrikte geniş bir serbestlik sağlamak için yeterli olduğunu belirtmiştir. Ek olarak Gibbs ve arkadaşları⁴¹ anterior veya kanin rehberlik, posterior rehberlik ile kıyaslandığında çiğneme kuvvetlerinin önemli ölçüde azaldığını ileri sürmüşlerdir. Quirynen ve arkadaşları⁴² anterior temasların eksik olduğu implant-destekli çapraz-ark köprüde posterior implantlarda aşırı marjinal kemik kaybı olduğunu bildirmişlerdir. Anterior veya kanin rehberliği posterior implantlarda potansiyel yıkıcı kuvvetleri en aza indirebilir⁴³. Çalışmalarda çalışan taraf temasının eğilme momentini en aza indirmek için mümkün olduğunca anteriora alınması gerektiği gösterilmiştir³⁶.

Ayrıca implant üstü protezlerde okluzyon ayarlanırken kısmi dişsiz bölgede implant ve doğal dişler arasında kuvvet dağılımını sağlamak için bir dizi okluzal uyumlama yapılması gerekmektedir^{36,44}. Bu uyumlama ağır çiğneme sırasında, diş ve

implant arasındaki mobilite farkını ortadan kaldırmak içi yapılır. Bu yaklaşımla diş ve implant arasındaki yük dağılımı eşitlenebilir. Yıllar içinde implantın konumu değişmezken dişin pozisyonu vertikal ve mezial yönde değişime uğrayabilir. Buna ek olarak diş minesi implant protezlerdeki porselenden daha fazla aşınır. Dişlerdeki bu pozisyonel değişim implant protezler üzerindeki okluzal stresi artırabilir. Bu pozisyonel değişimin, implant üzerinde yarattığı aşırı yüklenmeyi önlemek için periyodik kontrollerle okluzal uyumlama yapılması zorunludur^{44,45}.

Sonuçlar

Implant yükleme protokolleri arasında doğru endikasyonu koyabilmek için birçok faktör (implant seçimi, kemik kalitesi, implant yüzeyi üzerine yapılan işlemler, implant materyali ve geometrisi) net bir şekilde değerlendirilmelidir. Özellikle konvansiyonel yükleme protokolü haricindeki protokoller hastaya ve hekime olumlu sonuçlar kazandırmaktadır. Ancak hasta için doğru protokolün seçildiğinden emin olunmalıdır. Doğru yükleme protokolünü takiben implant üzerine yapılacak restorasyonun doğru okluzal ilişkiler ile sonlandırılması implant prognozunu olumlu yönde etkileyecektir. Erken ve immediate yükleme protokolü uygulanacak vakalar doğru seçilmelidir. Aksi takdirde yanlış bir protokol uygulanması implant kaybı ile sonuçlanabilir.

Kaynaklar

1. Anusavice KJ. Phillips' Science of Dental Materials. 11.baskı, 2003
2. Venable CS, Stuck WG, Beach A. The effects on bone of the presence of metals; based upon electrolysis. An experimental study. Ann. Surg, 1937; 105:917-938.
3. Cranin AN. Glosary of implant terms. J. Oral Implant, 1990; 16:57-63.
4. Misch CE, Misch CM. Generic terminology for endosseous implant prosthodontics. J. Prosthet. Dent, 1992; 68:809-812.
5. Zarb GA, Albrektsson T. Osseointegration: A requiem for the periodontal ligament. Int. J. Periodontic Restorative Dent, 1991; 11:88-91.
6. Branemark PI, Zarb GA, Albrektsson T. Tissue-integrated prostheses. Osseointegration in clinical dentistry.2. baskı, Chicago: Quintessence Publ. Co. Inc.,1985.
7. Kohn DH, Ko CC, Hollister SJ. Localized stress analysis of dental implants using homogenization theory. American Society of Mechanical Engineers 1992.
8. Powers CM, Sakaguchi RL. Craig's restorative dental material. 12. Baskı, USA: Mosby, 2006, 564-565.
9. Misch C. Dental Implant Prosthetics.3.Baskı, St. Louis: Mosby, 2005, 329-349.
10. Chipasco M, Casentini P, Zaniboni M, Corsi E. Titanium- zirconium alloy narrow-diameter implants (Straumann Roxolid) for the rehabilitation of horizontally deficient edentulous ridges: prospective study on 18 consecutive patients. Clin Oral Impl Res, 2011; 5:1-6.
11. Davis JE. The bone biyomaterial interface. 2. Baskı, Toronto: Universty of Toronto Press, 1991.
12. Bagno A, Di Bello C. Surface treatments and roughness properties of Ti-based biomaterials. J Mater Sci Mater Med, 2004; 15:935-949.
13. Cochran DL, Buser D, Ten Bruggenkate CM. The use of reduced healing times on ITI implants with a sandblasted and acid-etched (SLA)surface; early results from clinical trials on ITI SLA implants.Clin Oral Implants Res, 2002; 13:144-153.
14. Cochran DL, Schenk RK, Lussi A, Higginbottom FL, Buser D. Bone response to unloaded and loaded titanium implants with a sandblasted and acid-etched surface: a histometric

- study in the canine mandible. *J Biomed Mater Res*, 1998; 40:1-11
15. Le Guehennec L, Soueidan A, Layrolle P, Amouriq Y. Surface treatments of titaniumdental implants for rapid osseointegration. *Dent Mater*, 2007; 23:844-854.
 16. Ellingsen JE. The Development of a Bone Regeneration Promoting Implant Surface. *App Osseointegration Res*, 2006; 5:18-23.
 17. LeGeros RZ. Properties of osteoconductive biomaterials: calcium phosphates.
 18. Albrektsson T, Zarb GA, Worthington P, Ericsson AR. The long-term efficacy of currently used dental implants. A review and proposed criteria of success. *Int J Oral Maxillofac Implant*, 1986; 1:11-25.
 19. Albrektsson T. Direct bone anchorage of dental implants. *J Prosthet Dent*, 1983; 50:255-6.
 20. Degidi M, Piatelli A, Gehrke P, Carinci F. Clinical outcome of 802 immediately loaded 2-stage submerged implants with a new grit-blasted and acid-etched surface: 12-month follow-up. *Int J Oral Maxillofac Implants*, 2006; 5:763-8.
 21. Cochran DL, Morton D, Weber HP. Consensus statements and recommended clinical procedures regarding loading protocols for endosseous dental implants. *International Journal of Oral & Maxillofacial Implants*, 2004; 19:109-113.
 22. Corso M, Sirota C, Fiorenelli J, Rasool F, Moncler SS. Clinical and radiographic evaluation of early loaded free-standing dental implants with various coatings in beagle dogs. *J Prosthetic Dentistry*, 1999; 82:428-435.
 23. Schnitman PA, Wöhrle PS, Rubenstein JE. Ten-year results for Branemark implant immediately loaded with fixed protheses at implant placement. *Int J Oral Maxillofac Implants*, 1997; 4:495-503.
 24. Attard NJ, Zarb GA. Immediate and early loading protocols: a literature review of clinical studies. *J Prosthetic Dentistry*, 2005; 94:242-258.
 25. Bernard JP, Belser UC, Martinet JP, Borgis SA. Osseointegration of Branemark fixtures using a single-step operating technique. *Clin Oral Impl Res*, 1995; 6:122-129.
 26. Cooper F, Scurria MS, Lang LA, Guckes AD, Moriarty J, Felton DA. Treatment of edentulism using Astra Tech implants and ball abutments to retain mandibular overdentures. *Int J Oral and Maxillofac Implants*, 1999; 14:646-653.

27. Payne AG, Tawse-Smith A, Duncan WD, Kumara R. Conventional and earlyloading of unsplinted ITI implants supporting mandibular overdentures. *Clin Oral Impl Res*, 2002; 13:603–609.
28. Glauser R, Meredith N. Diagnostische Möglichkeiten zur Evaluation der implantat stabilitat. *Implantologie*, 2001; 9:147–160.
29. Stricker A, Gutwald R, Schmelzeisen R, Gellrich N. Immediate loading of 2 interforaminal dental implants supporting an overdenture: clinical and radiographic results after 24 months. *Int J Oral Maxillofac Implants*, 2004; 19:868–872.
30. Babbush CA, Kent JN, Misiek DJ. Titanium plasma-sprayed (TPS) screw implants for the reconstruction of the edentulous mandible. *J Oral Maxillofac Surg*, 1986; 44:274–282.
31. Romeo E, Chiapasco M, Lazza A, Casentini P, Ghisolfi M, Lorio M. Implant-retained mandibular overdentures with ITI implants. *Clin Oral Impl Res*, 2002; 13:495–501.
32. Gatti C, Haefliger W, Chiapasco M. Implant-retained mandibular overdentures with immediate loading: a prospective study of ITI implants. *Int J Oral Maxillofac Implants*, 2000; 15:383–387.
33. O'Sullivan D, Sennerby L, Meredith N. Measurements comparing the initial stability of five designs of dental implants: a human cadaver study. *Clin Implant Dent Relat Res*, 2000; 2:85–92.
34. Jaffin RA, Kumar A, Bermann CL. Immediate loading of implants in partially and fully edentulous jaws: a series of 27 case reports. *J Periodontol*, 2000; 71:833–837
35. . Lopez VJ. Immediate Loading in Implant Dentistry: Surgical, Prosthetic, Occlusal and Laboratory Aspects. 2.Baskı, Barcelona:Quintessence, SL., 2005.
36. Lundgren D, Laurell L. Biomechanical aspects of fixed bridgework supported by natural teeth and endosseous implants. *Periodontology* 2000, 1994; 4:23–40.
37. Naert IE, Quirynen M, van Steenberghe D, Darius P. A study of 589 consecutive implants supporting complete fixed prostheses. Part II: prosthetic aspects. *Journal of Prosthetic Dentistry*, 1992; 68:949–956.
38. Mericske-Stern RD, Taylor TD, Belser U. Management of the edentulous patient. *Clinical Oral Implants Research*, 2000; 11:108–125.
39. Misch CE, Bidez MW. Implant-protected occlusion: a biomechanical

rationale. Compendium, 1994;
15:1330–1344.

Maxillofacial Implants, 1997; 12:360–
370.

40. Weinberg LA. Reduction of implant loading with therapeutic biomechanics. Implant Dentistry, 1998.

Yazışma Adresi

e.mail: e.nadirbudak@hotmail.com

41. Gibbs CH, Mahan PE, Lundeen HC, Brehnan K, Walsh EK, Sinkewiz SL, Ginsberg SB. Occlusal forces during chewing – influences of biting strength and food consistency. Journal of Prosthetic Dentistry, 1981; 46:561–567.

42. Quirynen M, Naert I, van Steenberghe D. Fixture design and overload influence marginal bone loss and fixture success in the Branemark system. Clinical Oral Implants Research, 1992; 3:104–111.

43. Engelman MJ. Occlusion. In: Clinical decision making and treatment planning in osseointegration.1.Baskı, Chicago: Quintessence Publishing Co, 1996.

44. Misch CE. Occlusal considerations for implant supported prostheses. In: Misch, C.E., eds. Contemporary implant dentistry. 2. Baskı, St. Louis: Mosby, 1999a.

45. Rangert BR, Sullivan RM, Jemt TM. Load factor control for implants in the posterior partially edentulous segment. International Journal of Oral &

Kronik Periodontitisli Hastalara Tüm Ağız Dezenfeksiyonu Sonrası Probiyotik Uygulaması

Sulhhi Andaç Durukan, Doktora Tezi, 2011, Periodontoloji Anabilim Dalı
Danışmanı: Prof. Dr. M. Cenk Haytaç

Özet

Bu çalışmanın amacı oral olarak uygulanan *Lactobacillus reuteri* DSM17938 ve *Lactobacillus reuteri* ATCC PTA5289 içeren probiyotik tabletlerin kronik periodontitisli hastaların periodontal sağlıkları üzerine etkilerini araştırmaktır.

Çalışmaya sistemik olarak sağlıklı 60 kronik periodontitis hastası dahil edildi. Hastalar rastgele dört gruba ayrıldı. Tüm hastaların başlangıç klinik ölçümleri (cep derinliği, ataçman kaybı, gingival çekilme, plak indeks, gingival indeks, sondalamada kanama, mobilite ve furkasyon) alınmasından sonra hastaların tedavileri başlatıldı. Başlangıç periodontal tedavi tüm ağız dezenfeksiyonu ve yarım çeneler şeklinde iki farklı tedavi yaklaşımına göre yapıldı. Hastalar yarım çeneler şeklinde (15 hasta-1. Grup) ve tüm ağız dezenfeksiyonu yapılan hastalar olarak ayrıldı. Tüm ağız dezenfeksiyonu yapılan hastalar da on iki hafta plasebo tablet (15 hasta- 2.Grup), altı hafta probiyotik-altı hafta plasebo tablet (15 hasta- 3. Grup) ve on iki hafta probiyotik tablet (15 hasta- 4. Grup) kullanımlarına göre üçe ayrıldı. Üç haftalık periyotlarda

hastalardan klinik ölçümler alındı. 12 haftalık çalışma periodu sonunda hastaların periodontal sağlıklarını değerlendirmek amacıyla klinik ölçümler istatistiksel olarak karşılaştırıldı. Bu çalışmanın sonucunda, tüm tedavi gruplarında periodontal sağlığın istatistiksel olarak anlamlı derecede geliştiği ve tedavi grupları arasında istatistiksel fark olmadığı tespit edilmiştir.

Anahtar Sözcükler: Probiyotik Bakteriler, Tüm Ağızın Dezenfeksiyonu, Periodontal Tedavi

Siloran Esaslı Kompozit Rezinin Süt Dişi Dentinine Bağlanma Dayanımı ve Mikrosızıntı Özelliklerinin İn Vitro Olarak Değerlendirilmesi

Buse Ayşe Serin, Doktora Tezi, 2012, Pedodonti Anabilim Dalı
Danışmanı: Doç. Dr. M. Cem Doğan, Prof. Dr. H. Oğuz Yoldaş, Prof. Dr. M. Serdar Toroğlu

Özet

Bu çalışmanın amacı, düşük polimerizasyon büzülmesi gösteren siloran esaslı kompozit rezinin süt ve daimi azı dişi dentinine olan makaslama bağlanma dayanımı ve mikrosızıntı özelliklerinin metakrilat esaslı bir kompozit rezin ile in vitro olarak karşılaştırılarak değerlendirilmesidir. Bağlanma dayanımını değerlendirmek için makaslama bağlanma dayanımı test yöntemi seçilmiştir. Süt ve daimi daimi molar dişlerin bukkaldeki dentin yüzeyleri kullanılmıştır. Deney grubu örneklerine siloran esaslı kompozit rezin, kontrol grubu örneklerine metakrilat esaslı bir kompozit rezin materyal üretici firmalarının talimatları doğrultusunda uygulanmıştır. Kompozit rezin 4 mm çapında 5 mm yüksekliğinde silindirik plastik tüpler aracılığıyla uygulanmıştır. Örneklerin her birine 1 mm/dak hızla kopma meydana gelinceye kadar makaslama kuvveti uygulanmıştır.

Kırılan örneklerin yüzeyleri stereomikroskop altında incelenerek kırık tipleri adeziv, koheziv ve miks-karışık tip olarak gruplandırılmıştır. Mikrosızıntı çalışması için boya penetrasyonu yöntemi seçilmiştir. Süt ve daimi azı dişlerinin bukkal yüzeylerine sınıf 5 kaviteler hazırlanmıştır. Makaslama bağlanma dayanımı testi için kullanılan materyaller ve gruplar mikrosızıntı testi için oluşturulmuştur. Dişlere 1000 kez termal siklus uygulanmıştır. Dişler %0,5'lik metilen mavisi solüsyonunda 24 saat bekletildikten sonra bukkolingual doğrultuda orta hat boyunca ikiye ayrılarak kesit yüzeyleri stereomikroskopta incelenmiştir. Boya penetrasyon miktarı önceden belirlenmiş olan skora göre değerlendirilmiştir. Siloran esaslı kompozit rezin süt dişi ve daimi diş dentinine metakrilat esaslı kompozit rezine göre düşük bağlanma dayanımı göstermiştir ($p < 0,05$). Siloran esaslı kompozit rezinin süt dişi dentinine olan bağlanma dayanımı ise daimi diş dentinine göre düşük bulunurken metakrilat esaslı kompozit rezinin süt ve daimi dişlerin dentinine olan bağlanma dayanımı

arasındaki farklılık anlamlı bulunmamıştır($p<0,05$). Kırık yüzeyleri incelendiğinde, siloran esaslı kompozit rezin grubunda çoğunlukta adeziv tip kırık olduğu gözlenmiştir. Mikrosızıntı değerlendirmesi sonuçlarına göre, siloran esaslı kompozit rezin ile restore edilen süt ve daimi dişler mikrosızıntının en az görüldüğü gruplar olmuştur($p<0,05$). Aynı kompozit rezin ile restore edilen süt ve daimi diş örneklerinin mikrosızıntı miktarları arasındaki fark anlamlı bulunmamıştır($p<0,05$).

Anahtar sözcükler: Makaslama bağlanma dayanımı, Mikrosızıntı, Siloran esaslı kompozit rezin, Süt dişi

Çukurova Üniversitesi Devlet Konservatuvarı Opera ve Şan Öğrencilerinin Subglottik ve Supraglottik Aktivitelerinin İncelenmesi ve Akustik Analiz Sonuçları ile Karşılaştırılması

Emine Petekkaya, Doktora Tezi, 2012, Anatomi Anabilim Dalı

Danışmanı: Prof. Dr. Ahmet Hilmi Yücel

Özet

Günümüzde sesin kalitesini belirlemede subjektif verilerin yanında objektif kriterler de kullanılmaktadır. Sesi en iyi ve en geniş performansta kullanma eğitimi alan Opera ve Şan öğrencilerinin anatomik yapılarının incelenmesi esas alınarak, klinik ve akustik olarak değerlendirilerek ses ve yapı karakteristiklerinin incelenmesi amaçlanmıştır. Bu doğrultuda subglottal hava akımı ve hava basıncı miktarının belirlenmesi, ventriküler kordun supraglottal oluşumdaki aktivitesi ve sesin akustik incelenmesi alt amaçlarını oluşturmuştur. Çukurova Üniversitesi Devlet Konservatuvarı Sahne Sanatları Opera ve Şan bölümünde eğitim gören 18 kız, 22 erkekten oluşan 40 kişilik öğrenci grubu çalışmaya kabul edilmiştir. Aerowiev Phonatory Aeodynamic System ile intraoral yoldan tahmini hava akım hızı ve subglottal basınç ölçümü yapılmıştır. "papa" patlamalı ünsüzü söylenerek kayıtlar alınmıştır.

Laringostroboskopi ile supraglottal aktiviteyi belirlemeye yönelik "i" vokalizasyonunda en iyi adduksiyongörüntüsünde vokal kordlar üzerinde Anterior-Posterior ve Medial uzunluk ölçümleri alınmıştır. Akustik analiz için Dr Speech Real Analysis Programı kullanılarak "a" vokalizasyonunda ses kayıtları alınmıştır. 15 Soprano (%37,5), 3 Mezzosoprano (%7,5), 7 Tenor (%17,5), 11 Bariton (%27,5) ve 4 Bas (%10) ses türü özellikli kişiden oluşan 40 opera ve şan öğrencisi larengeal muayeneleri ve ses hastalıkları yönünden normal bulunmuşlardır. 44 opera ve şan öğrencisi olarak başlanılan incelemede sigara içen, vokal kordda tam kapanma gerçekleşmeyen ve nodülü bulunan 4 kişi çalışma dışı bırakılmıştır. Kantitatif (nicel) değişkenler değerlendirilirken 3 bağımsız grup ortalama karşılaştırılmasında One Way Anova Test ve 2 bağımsız grup karşılaştırılmasında Independent-T test kullanılmıştır. İlişkiler Pearson Korelasyon Katsayısı kullanılarak hesaplanmıştır. Hava basıncı ile cinsiyet arasında istatistiksel

Doktora Tez Özeti

olarak anlamlı düzeyde bir farklılık görülmektedir ($p>0,05$) (0,030). Kadınların ortalama hava basıncı $15,47\pm 2,21$ cmH₂O bulunurken, erkeklerin ortalama hava basıncı $13,50\pm 3,07$ cmH₂O olarak bulunmuştur. Kadınların hava basıncı ortalaması erkeklerden yüksek bulunmuştur. Tahmini hava basıncı ve hava akım hızı ile akustik analiz verilerinin korelasyon incelemesinde hava basıncı ile FO (Temel Frekans) arasında istatistiksel olarak anlamlı pozitif bir ilişki bulunmuştur. ($p<0,05$) ($p=0,040$). Hava akım ile bir korelasyon bulunamamıştır. Hava akımı ile hava basıncı arasında istatistiksel olarak %62 oranında pozitif bir ilişki bulunmuştur. Hava akımı arttıkça hava basıncı da artmaktadır ($p=0,001$). Hava basıncı ile ses kategorileri arasında istatistiksel olarak anlamlı düzeyde bir farklılık görülmüştür. Bu farklılık Basbariton ile Soprano-mezzosoprano arasında görülmüştür. Basbariton ortalama değeri ($12,84\pm 3,45$ cmH₂O), Soprano-mezzo soprano ortalama değerinden ($15,46\pm 2,30$ cmH₂O) yüksek bulunmuştur ($p<0,05$) ($p=0,028$). Hava akımı ile ses x kategorileri arasında istatistiksel olarak bir farklılık görülmemiştir ($p>0,05$). Kadın ve erkeklerin A-P (Anterior-Posterior) uzunluğu ortalama değeri istatistiksel olarak farklılık göstermemektedir ($p>0,05$). A-P uzunluk ile ses kategorileri arasında istatistiksel bir ilişki bulunmamıştır ($p>0,05$). Kadın ve erkeklerin medial uzunluk ortalama değeri istatistiksel olarak farklılık göstermemektedir ($p>0,05$). Tenor ses

grubunda medial uzunluk ortalama değeri ($4,43\pm 0,72$ cm) olarak bulunmuştur Medial uzunluk ile ses kategorileri arasında istatistiksel bir ilişki bulunmuştur ($p<0,05$). Tenor ses grubunda medial uzunluk ortalama değeri ($4,43\pm 0,72$ cm) olarak bulunmuştur. Diğer seslerden istatistiksel olarak anlamlı düzeyde yüksek bulunmuştur ($p=0,036$). Sound pressure level (SPL-Ses Basınç Düzeyi) ile hava akımı ve hava basıncı karşılaştırmasında bir ilişki bulunamamıştır.

Anahtar Sözcükler: subglottal basınç, subglottal hava akımı, opera-şan öğrencileri, glottal adduksiyon, akustik analiz

Üniversiteli Hentbolcuların Mükemmeliyetçilik Puanları ile Başarı Hedefleri, Kaygı Düzeyleri ve Müsabaka Sonuçlarına Yaptıkları Yükleme Biçimleri Arasındaki İlişkinin İncelenmesi

Fatma Çepikkurt, Doktora Tezi, 2011, Beden Eğitimi ve Spor Anabilim Dalı
Danışmanı: Prof. Dr. Banu Yazgan İnanç

Özet

Bu çalışmanın temel amacı üniversiteli hentbolcuların sahip oldukları mükemmeliyetçilik puanları ile başarı hedefleri, kaygı düzeyleri ve yükleme biçimleri arasındaki ilişkinin incelenmesidir. Çalışmaya yaşları 18 ile 28 arasında değişen 246 üniversiteli hentbolcu (103 kadın, 143 erkek) katılmıştır. Katılanlara müsabakadan önce Spora Özgü Çok Boyutlu Mükemmeliyetçilik Ölçeği, 2x2 Başarı Hedefleri Envanteri ve Yarışmasal Durumluk Kaygı Envanteri, müsabakadan sonra ise Nedensel Boyutlar Ölçeği-II uygulanmıştır. Sonuçlar, mükemmeliyetçiliğin kişisel standartlar alt ölçeği ile başarı hedeflerinin tüm alt ölçekleri arasında ve bilişsel kaygı ve kendine güven pozitif yönde ve anlamlı ilişki olduğunu göstermiştir. Mükemmeliyetçiliğin hatalarla aşırı ilgilenme ve algılanan aile baskısı alt ölçekleri ile başarı hedeflerinin uyum sağlanamayan boyutları ve bilişsel ve somatik kaygı arasında pozitif yönde ve anlamlı ilişki olduğunu göstermiştir.

Mükemmeliyetçilik ve başarı hedeflerinin müsabaka öncesi yaşanan durumluk kaygı ve kendine güveni yordama etkisini sınamak amacıyla gerçekleştirilen çoklu regresyon analizi sonuçları, bilişsel ve somatik kaygının ustalık kaçınma hedefi ile mükemmeliyetçiliğin hatalarla aşırı ilgilenme ve algılanan aile baskısı alt boyutları tarafından; müsabakaya özgü kendine güvenin ise kişisel standartlar ve ustalık kaçınma hedefi tarafından yordandığını ortaya koymuştur. Araştırma sonuçları, mükemmeliyetçiliğin bütünüyle olumsuz olmadığını, uyum sağlanabilen boyutlarının da olduğu düşüncesini desteklemiştir.

Anahtar

Mükemmeliyetçilik, Başarı Hedefleri, Durumluk Kaygı, Yükleme

Sözcükler:

Selektif Lazer Sinterizasyonu İle Oluşturulan Co-Cr Alaşımların İnvitro Olarak Değerlendirilmesi

Gözde Anıl Gürbüz, Doktora Tezi, 2012, Protetik Diş Tedavisi Anabilim Dalı
Danışmanı: Yrd. Doç. Dr. Yurdanur Uçar

Özet

Hızlı üretim teknolojileri (rapid manufacturing) yirmi yılı aşkın süredir kullanılmaktadır ve tabakalı üretim teknolojileri (layered manufacturing) olarak da adlandırılmaktadır. Metallerin doğrudan selektif lazer sinterizasyonu (direct metal laser sintering, DMLS) tabakalı üretim teknolojilerinin bir koludur. DMLS birçok kullanım alanının yanında, metal destekli porselen restorasyonlar için metal alt yapı üretimine olanak sağlayarak, diş hekimliğinde yüz yılı aşkın süredir kullanılan döküm tekniğine alternatif olmaktadır. Dental uygulamalarda kullanımı yönünde araştırmaları süren bu yeni teknoloji üretim süresini kısaltması ve maliyeti düşürmesi gibi özellikleri sebebi ile geleneksel yöntemlere göre bazı avantajlara sahiptir.

Bu çalışmanın amacı,

1) Selektif lazer sinterizasyon yöntemi kullanılarak elde edilen örneklerin mekanik özelliklerini, döküm yöntemi kullanılarak elde edilen Ni-Cr (Bego Wirobond C) ve Co-Cr (Bego Wiron 99) alaşımlarından elde edilen örnekler ile germe testi kullanılarak

karşılaştırmak,

2) Çekme testi sonrası ayrılan kırık yüzeylerinin mikroskopik olarak değerlendirmek ve polisajlı yüzeylerin mikroyapısını tarayıcı elektron mikroskobu (SEM) kullanarak incelemek, 3) Grupların elemental içeriklerini karşılaştırmak, 4) Porselen fırınlama aşamalarının metal alt yapı örneklerinin kenar uyumuna etkisini incelemektir. Her bir grup için ISO 22674 standartlarında, 15 adet konik kavis çekme test örneği elde edildi. Çekme testi, maksimum çekme dayanımı, elastik modül, uzama yüzdesi ve bükme dayanım değerlerini incelemek üzere Universal test cihazında gerçekleştirildi. Her bir örnek kırılma gerçekleşene kadar teste tabi tutuldu. Gruplar sertlikleri açısından da karşılaştırıldı. İstatiksel analiz ANOVA ve ardından Tukey test ile yapıldı ($\alpha=0,05$). Her örneğe ait kırık parçalardan biri kırık yüzeyin incelenmesi için kullanıldı. Daha sonra örneğe ait iki parçadan biri diğeri yatay olacak şekilde bakır tel ile lehimlenerek, epoksi rezin içerisine gömüldü. Yüzey işlemleri tamamlanan örnekler %18'lik HCL solüsyonu içerisinde elektrolitik olarak dağlanarak metalografik

incelemesi yapılmıştır. Polisajlı yüzeyler üzerinde elemental içerik analizleri enerji dağılımlı spektroskopisi (EDS) kullanılarak yapıldı. Her üç grup için, prepare edilmiş üst birinci keser dişi taklit eden rezin day üzerinde 15'er adet metal altyapı hazırlandı. Metal alt yapılar üzerine anatomik olarak birinci keser diş şekline sahip olacak şekilde porselen bitimi gerçekleştirildi. Kron örneklerin porselen fırınlama aşamaları sonrasında kenar uyumundaki değişiklikleri Leica M205 stereomikroskop kullanılarak değerlendirilmiştir. Örneklerin %0,1'lik deformasyona karşı gösterdikleri dayanım değerleri; döküm Co-Cr için $344,8 \pm 40,5$ MPa, döküm Ni-Cr için $245,9 \pm 65,9$ MPa ve lazer-sinter Co-Cr grup için $375,6 \pm 35,9$ MPa olarak bulunmuştur. Döküm Co-Cr ve döküm Ni-Cr örnekler arasında istatistiksel olarak anlamlı bir fark bulunurken ($P<0,001$), döküm Co-Cr ve lazer sinter Co-Cr arasında istatistiksel olarak bir fark bulunamamıştır ($P=0,329$). Maksimum çekme dayanımı lazer sinter örnekler için en yüksek değeri taşıırken ($1143,9 \pm 38,7$ MPa) döküm Ni-Cr ($439,6 \pm 58,1$ MPa) ve Co-Cr ($450,6 \pm 85,7$ MPa) örnekler arasında istatistiksel bir fark gözlemlenmemiştir ($P=0,910$). Uzama yüzdeleri açısından; üç grup arasındada istatistiksel olarak anlamlı fark bulunmuştur. Yüzde uzama değerleri; döküm Co-Cr alaşımı için 13 ± 2 mm, döküm Ni-Cr alaşımı için 34 ± 8 mm ve lazer sinter Co-Cr alaşımı için 11 ± 1 mm olarak bulunmuştur. Döküm Ni-Cr örnekleri en yüksek değere sahiptir ve döküm ve lazer sinter Co-Cr

alaşımı arasında istatistiksel olarak fark bulunmuştur ($P<0,001$). En yüksek sertlik değeri selektif lazer sinterizasyon yöntemi ile elde edilen Co-Cr örneklerde $379 \pm 1,6$ HV olarak bulunmuştur. Döküm yolu ile elde edilen örneklerin sertlikleri Co-Cr için $279 \pm 1,6$ HV ve Ni-Cr için $180 \pm 1,4$ HV olarak bulunmuştur. İstatistiksel olarak her üç grup arasında anlamlı fark bulunmuştur ($P<0,001$). SEM yolu ile yapılan kırık yüzey incelemeleri sonucunda, döküm Co-Cr örnekler gevrek kırılmayı işaret eden klivaj yüzeyler ile karakterize iken, döküm Ni-Cr örnekler sünek kırılmayı işaret eden çukurcuklar ve bununla birlikte klivaj yüzeyler sergilemiştir. Lazer sinterize örneklerin kırık yüzeyleri gevrek kırılmayı işaret eden yüzeylere sahiptir. Bu sonuçlar materyallerin mekanik özellikleri ile uyumludur. Mikroyapı incelemeleri sonucunda döküm Co-Cr örneklerde faz yapısı grenler ve daha derin tabakalarda dendritik bir yapı ile karakterize iken Ni-Cr örnekler dendritik yapı sergilemiştir. Lazer sinterize gruptaki örneklerin mikroyapısı döküm alaşımlara göre farklılık gösteren ve tabakalı üretimin izlerini taşıyan mikroyapı ile karakterizedir. Ayrıca homojen mikroyapı sergileyen bu grupta bal peteğini andıran görüntü mevcuttur. EDS analizlerine göre elde edilen elemental içerik yüzdeleri her üç grup için de SEM ile elde edilen mikroyapı görüntülerini destekler nitelikte bulunmuştur. Marjinal açıklık değerleri için, gruplar arasında istatistiksel olarak anlamlı fark bulunmuştur ($P<0,05$). Döküm Co-Cr ve döküm Ni-Cr arasında istatistiksel olarak

anlamli fark bulunamamıştır (P=0,228). Lazer sinterize Co-Cr örnekleri en düşük kenar açıklığı değerlerine sahiptir. Her üç grupta da örneklerin bukkal, mesial, lingual ve distal yüzeylerinde kenar açıklığı ölçümleri için istatistiksel olarak anlamlı fark bulunmuştur (P<0,05). Porselen fırınlama aşamaları arasında istatistiksel olarak fark bulunmuştur (P<0,05). Selektif lazer sinterizasyon yöntemi ile elde edilen Co-Cr alaşım geleneksel döküm yöntemi ile elde edilen alaşımlara göre mekanik olarak üstün özellikler sergilemiştir. Mikroyapı özellikleri sonucu desteklemektedir. Kronlar üzerinde yapılan çalışma sonucunda ise her üç grupta klinik olarak kabul edilebilir sınırların altında değerler sergilemiştir.

Anahtar Sözcükler: Selektif lazer sinterizasyon, mekanik özellikler, kron uyumu, porselen fırınlama döngüsü

Entamoeba Histolytica Tanısında Real-Time Pcr Yönteminin Kullanılması

Hanifi Aktaş, Doktora Tezi, 2012, Parazitoloji Anabilim Dalı
Danışmanı: Prof. Dr. İsmail Soner Koltaş

Özet

Protozoon parazit *Entamoeba histolytica* dünyanın geniş bir kısmında endemiktir ve her yıl milyonlarca dizanteri ve karaciğer absesinin sorumlusu olarak kabul edilir. İnvaziv hastalık öncesinde *Entamoeba histolytica* belirtisiz enfeksiyon gibi aylarca hatta yıllarca insan bağırsağında bulunabilir. Dünya Sağlık Örgütü *Entamoeba histolytica* için mutlaka spesifik tanısının konulmasını ve eğer bulunursa mutlaka tedavi edilmesi gerektiğini önermektedir. Klasik mikroskopik incelemeyle patojen *Entamoeba histolytica* ile patojen olmayan *Entamoeba dispar* ve *Entamoeba moshkovskii*'nin ayrımı mümkün olmamaktadır. Son yıllarda *Entamoeba histolytica*'nın *Entamoeba dispar*'dan ayrımı için protein ve DNA tanı sistemleri gibi bir dizi tanı yöntemleri geliştirilmiştir. PCR ile amip DNA parçalarının amplifikasyonu insan dışkısında *Entamoeba histolytica* veya *Entamoeba dispar*'ın ayrımında duyarlı ve özgül bir yöntem olduğu kanıtlanmıştır. Son zamanlarda geliştirilen kapalı tüp ile RT-PCR metodu ile bazı sorunları aşmak mümkündür. Bu yöntem PCR esnasında bir ya da iki floresan işaretli probların

bağlandığı ampikon spesifik algılamaya izin verir. Bu nedenle sonuçları almak için analizin sonuçlanması beklenmemektedir. Buna ek olarak kapalı reaksiyon tüpü çapraz kontaminasyon riskini en aza indirir ve kalitatif rakamsal sonuç ile uygun bir tanı istatistiği uygulanabilir. Bu çalışmada, *Entamoeba histolytica* ve *Entamoeba dispar*'ın ayrımı için dışkı örnekleri mikroskopi, antijen tanı testi, konvansiyonel PCR ve RT-PCR yöntemleri karşılaştırıldı. 74 dışkı örneğinin 13 tanesi *E. histolytica* spesifik antijen tanı testi ile pozitif bulunurken 61 tanesi negatif bulundu. Dışkıdan QIAGEN metoduyla DNA elde edildi ve PCR ile RT-PCR'da rRNA'nın küçük alt birimi amplifiye edildi. Toplam 74 dışkı örneğinin 19 tanesi RT-PCR ile *E. histolytica* pozitif bulunurken 16 örnek konvansiyonel PCR ile pozitif bulundu. RT-PCR ile karşılaştırıldığında antijen tanı testi %79 duyarlı ve %96 özgül bulundu. Konvansiyonel PCR ile RT-PCR karşılaştırıldığında konvansiyonel PCR'in duyarlılığı %84,2 ve özgüllüğü %100 bulundu. Sonuç olarak, RT-PCR diğer yöntemlerden daha duyarlı ve özgül bulundu.

Anahtar Sözcükler: *Entamoeba histolytica*, koproantijen ELISA, PCR, Real-Time PCR

Tanı Testlerinin Değerlendirilmesinde Kullanılan Standartlar ve Analitik Yöntemler

İlker Ünal, Doktora Tezi, 2011, Biyoistatistik Anabilim Dalı

Danışmanı: Prof. Dr. H. Refik Burgut

Özet

Bir tanı testinin doğruluk ölçütlerinin değerlendirilmesinde yansız tahmin ediciler tercih edilir. Ancak, testin doğruluk ölçütlerinin belirlenmesinde yanlışlıklar ile karşılaşılabilir. Bu yanlışlıklardan sıklıkla görülenleri; Doğrulama yanlışlığı ve Kesin olmayan altın standart yanlışlığıdır. Bu tezde bu yanlışlıkların düzeltilmesinde kullanılan yaklaşımlar incelenmiş ve bu yaklaşımların sorun yaşadığı durumlarda alternatif olabilecek yaklaşımlar önerilmiştir. Doğrulama yanlışlığı çalışmaya alınan tüm bireylere altın standart testin uygulanmaması sonucunda ortaya çıkar. Tanı testinin ikili ölçüm olması durumunda yanlışlığın düzeltilmesinde; altın standart uygulanmayan bireylerin sonuçları eksik ölçüm olarak kabul edilirse, eksik ölçüm mekanizmasına göre, Begg&Greenes, Zhou sınırları, Lojistik Regresyon, Çoklu İmputasyon gibi yaklaşımlar kullanılır. Bu tezde bu yaklaşımlara Yapay Sinir Ağları yaklaşımı da alternatif olarak eklenmiş ve yaklaşımlar çeşitli karşılaştırma başlıkları altında üretilmiş ve gerçek veri setleri kullanılarak karşılaştırılmıştır. Kesin

olmayan altın standart yanlışlığı ise, altın standart olarak kabul edilen bir testin olmaması durumunda bu test yerine daha düşük sınıflama başarısı olan bir testin, kesin olmayan altın standart testinin, kullanılması ile ortaya çıkar. Yanlışlığın düzeltilmesinde tanı testinin ölçüm ölçeğine göre Tutarsızlık Çözücü, Bileşke Referans Standardı, Zhou'nun Parametrik olmayan ROC eğrisi tahmini, Bayes yaklaşımı gibi yaklaşımlar kullanılır. Bu tezde bu yaklaşımlar ile bunlara alternatif olarak önerilen Gizli Sınıf Analizi yaklaşımı, üretilmiş ve gerçek veri setleri kullanılarak karşılaştırılmıştır. Üretilmiş veri seti ile yapılan tüm karşılaştırmalarda yaklaşımların sonuçlarını etkileyebilecek: değişen veri seti büyüklüğü, değişen hastalık prevalansı, değişen doğruluk ölçütü gibi durumlar göz önüne alınmıştır. Doğrulama yanlışlığını düzeltmede; kesin tanı doğrulaması yapılmamış bireylerin rastgele seçilmiş olması durumunda Begg&Greenes yaklaşımı, rastgele olmaması durumunda ise Lojistik Regresyon ve Yapay Sinir Ağları yaklaşımlarının uygun yaklaşımlar olabileceği görülmüştür. Kesin olmayan

altın standart yanlılığını düzeltmede; tanı testinin ikili ölçüm olması durumunda uygun prevelans aralığı ve yüksek doğruluk ölçütünde Gizli Sınıf Analizi; tanı testinin sıralı ölçüm olması durumunda yine uygun

prevelans aralığı, yeterli sayıda kategori ve test varlığında Gizli Sınıf Analizi; tanı testinin sürekli ölçüm olması halinde ise küçük örneklem, düşük eğri altında kalan alan ve karıştırıcı etkili değişken varlığı dışındaki durumlarda Bayes yaklaşımı, bu yaklaşımın sorun yaşadığı durumlarda ise Gizli Sınıf Analizi önerilebilir yaklaşımlardır.

Anahtar Sözcükler: Tanı Testleri, Doğruluk Ölçütleri, ROC Eğrisi, Eğri Altında Kalan Alan, Gizli Sınıf Modelleri

altın standart yanlılığını düzeltmede; tanı testinin ikili ölçüm olması durumunda uygun prevelans aralığı ve yüksek doğruluk ölçütünde Gizli Sınıf Analizi; tanı testinin sıralı ölçüm olması durumunda yine uygun

prevelans aralığı, yeterli sayıda kategori ve test varlığında Gizli Sınıf Analizi; tanı testinin sürekli ölçüm olması halinde ise küçük örneklem, düşük eğri altında kalan alan ve karıştırıcı etkili değişken varlığı dışındaki durumlarda Bayes yaklaşımı, bu yaklaşımın sorun yaşadığı durumlarda ise Gizli Sınıf Analizi önerilebilir yaklaşımlardır.

Anahtar Sözcükler: Tanı Testleri, Doğruluk Ölçütleri, ROC Eğrisi, Eğri Altında Kalan Alan, Gizli Sınıf Modelleri

Fiziksel Şiddete Uğramış Kadınlar ve Tıptan Beklentileri: Kadın Hasta Hakları Çerçevesinde Bir Değerlendirme

Neşe Kayrın, Doktora Tezi, 2011, Tıp Tarihi ve Etik Anabilim Dalı

Danışmanı: Yrd. Doç. Dr. Selim Kadioğlu

Özet

Kadına yönelik şiddet, kadın hasta hakları, kadının insan hakları ve halk sağlığı açısından günümüzde tüm dünyada önemli ve yaygın bir problemdir. Birleşmiş Milletler Kadına Yönelik Şiddetin Önlenmesi Bildirgesi'nde kadına yönelik şiddet, "ister kamusal isterse özel yaşamda meydana gelsin, kadınlara fiziksel, cinsel, psikolojik acı veya ıstırap veren ya da verebilecek olan cinsiyete dayalı bir eylem, uygulama ya da bu tür eylemlerle tehdit etme, zorlama veya keyfi olarak özgürlükten yoksun bırakma" şeklinde tanımlanmaktadır. Tez çalışmasının amacı, fiziksel şiddet mağduru kadınların başvurdukları sağlık kurumlarında karşılaştıkları var olan davranışlar ve uygulamalar ile bu konudaki beklentilerini belirlemektir. Sekiz ilde kadın sığınma evlerinde kalan 51 fiziksel şiddet mağduru kadınla yüz yüze yarı yapılandırılmış görüşme tekniği kullanılarak görüşmeler yapılmıştır. Bu görüşmelerden 48'i değerlendirilmiştir. Kadınlara ve sağlık çalışanlarına yönelik olarak toplumsal

cinsiyet rolleri, kadına yönelik şiddet, kadının insan hakları ve kadın hasta hakları konularında farkındalık ve duyarlılık gelişmesini sağlayacak eğitim programları oluşturulması gerekmektedir. Bu çalışmaların devlet politikası olması gerektiği ve sağlık alanında kadınlar için pozitif ayrımcılık uygulamalarına gereksinim bulunduğu sonucuna varılmıştır.

Anahtar Sözcükler: Kadın Hakları/Kadının İnsan Hakları, Hasta Hakları, Kadın Hasta Hakları, Kadına Yönelik Fiziksel Şiddet, Tıp Etiği.

Tıp Etiği Çerçevesinde Geriatri ve Gerontoloji Alanlarında Umut Yönetimi

Rana Can, Doktora Tezi, 2011, Tıp Tarihi ve Etik Anabilim Dalı
Danışmanı: Prof. Dr. İter Uzel

Özet

Geriatri ve gerontoloji son on yıllarda tıptaki ağırlığı giderek artan alanlar, umut yönetimi ise tıp dünyasının yeni yeni tanıyıp benimsemeye başladığı bir uygulamadır. Her tıbbi eylemin, dolayısıyla tıbbi eylemleri barındıran her tıp alanının ve her tıbbi uygulamanın tıp etiğinin ilgi alanında yer alması çerçevesinde, geriatri-gerontoloji etiğinden ve tıpta umut yönetimi etiğinden söz etmek olanaklıdır. Tez çalışması, biri ağırlığını arttıran bir alan diğeri yeni yaygınlaşan bir uygulama olmaktan ötürü ilgi çekici olan geriatri-gerontoloji ile tıpta umut yönetiminin kendilerine özgü etik boyutlarının kesişim kümesine odaklanmıştır. Farklı durumlardaki yaşlı hastaların umutlarını yönetme süreçlerini irdelemeyi, en uygun eylem biçimlerini ve olası sorunları belirlemeyi amaçlamaktadır. Tez çerçevesinde konunun ele alınmasında genelden özele doğru üç aşamalı bir gidiş benimsenmiştir. İlk olarak geriatrinin-gerontolojinin ve umut yönetiminin kendi adlarına ne oldukları üzerinde durulmuş; ikinci olarak her birinin etik boyutları ayrı

ayrı ele alınmış; üçüncü olarak da bu iki etik boyut bir arada değerlendirilmiş ve kavramsal-kuramsal tartışmanın yanı sıra konuyu somutlaştırmak amacıyla bir dizi örnek vaka analiz edilmiştir.

Anahtar Sözcükler: Geriatri, Gerontoloji, Umut yönetimi, Tıp Etiği

Postmenopozal Osteoporozlu Hastalarda Vitamin D Reseptör Geninin Taq1, Apa1, Bsm1, Fok1 ve Tip 1 Kollajen Alfa A1 Zincir Geninin Sp1 Ve -1997 G/T Polimorfizmleri Açısından Araştırılması

Sabriye Kocatürk Sel, Doktora Tezi, 2012, Tıbbi Biyoloji Anabilim Dalı
Danışmanı: Prof. Dr. Halil Kasap

Özet

Osteoporoz, düşük kemik kütlesi ve kemiğin mikro mimarisinde bozulma ve artan kırık riski ile karakterize multifaktöriyel ve poligenik bir hastalıktır. İkiz ve aile çalışmaları osteoporoz patogenezinde genetik ve çevresel faktörlerin önemli bir rol oynadığını göstermiştir. Vitamin D reseptör (VDR), Tip1 kollajen $\alpha 1$ zincir (COLIA1), östrojen reseptör α (ER- α) ve interlekin-6 (IL-6) genleri gibi çeşitli aday genler kemik mineral yoğunluğu (KMY) ile ilişkilendirilmiştir. Bu çalışmaya 84 osteoporotik postmenopozal (64,48 \pm 9,61 yaş) ve 45 sağlıklı postmenopozal (58,31 \pm 8,61 yaş) kadın dahil edilmiş olup VDR ve COLIA1 (Bsm1, Apa1, Taq1, Fok1, Sp1 and -1997 G/T) polimorfizmleri genotip ve allel frekans dağılımları, KMY ve kemik biyomarkırları arasındaki ilişki incelenmiştir. Bunlara ilaveten kemik kütlesinin korunma ve devamlılığına katkı sağlayan çok sayıda

çevresel faktörlerde değerlendirilmiştir. Tüm olgular polimeraz zincir reaksiyonu parça uzunluk polimorfizmi (PCR-RFLP) uygulanarak genotiplendirilmiştir. Genotip ve allel frekansları bakımından gruplar arasında, VDR ve COLIA1 gen polimorfizmlerinde anlamlı farklılık görülmedi ayrıca bu polimorfizmlerle bel omuru ve femur boyun KMY, T ve Z skoru ve kemik yeniden düzenlenme belirteçleri arasında istatistiksel olarak anlamlı bir ilişki tespit edilmedi. Çalışılan hem hasta hem de kontrol gruplarında sıklık sırasına göre VDR'ye ait "Bb", "Aa", "Tt", "FF" genotiplerinin ve COLIA1'e ait "GT" ve "SS" genotiplerinin bulunduğunu saptadık. VDR geni için hastalarda "BA1" kontrollerde ise "baT" haplotiplerinin, COLIA1 geninde ise her iki grupta da "TG" haplotipinin en sık görülen haplotipler olduğu saptanmıştır.

Sonuç olarak, gelecekteki çalışmalarda osteoporoz ile ilişkili olabileceği düşünülen genler ile

polimorfizmler daha geniş çalışma gruplarında değerlendirilmelidir.

Anahtar sözcükler: COL1A1 Geni, Osteoporoz, Polimorfizm, Postmenopoz, VDR Geni

Kronik Periodontitisin Tedavisinde Tüm Ağız Dezenfeksiyon İle Bir Arada Mine Matriks Proteinin Kullanımı

Seda Özturan, Doktora Tezi, 2011, Periodontoloji Anabilim Dalı
Danışmanı: Prof. Dr. M. Cenk Haytaç

Özet

Periodontal hastalık; periodonsiyumu etkileyen patolojik olaylar olarak tanımlanabilir. Periodonsiyumun enflamatuvar hastalıklarının büyük çoğunluğu bakteriyel enfeksiyonlardan kaynaklanır ve multifaktöriyel bir doğaya sahiptirler. Birçok farklı faktör bu bölgeyi etkileyebilecek olsa da, diş üzerinde biriken mikroorganizmalar (bakteri plağı ve ürünleri) hastalık etyolojisinde baskın rolü oynamaktadır. Bu nedenle periodontal tedavilerde dişlerin üzerindeki ve çevresindeki ceplerden bakteri birikintileri uzaklaştırılır ve kök yüzeyleri düzleştirilir. Periodontal hastalıkların standart tedavisi bir ya da iki hafta aralıklarla 4 seansta yapılan diş yüzey temizliği ve kök yüzey düzleştirilmesi işlemlerinden oluşur. Ancak çevre ağız içi dokuların dezenfeksiyonu yapılmadığından yeniden enfeksiyon riski vardır. Bu nedenle tüm ağız dezenfeksiyon (TAD) protokolu geliştirilmiştir. Tüm ağız diş yüzey temizliği ve kök yüzey düzleştirilmesi

24 saat içerisinde yapılır, ağız içi komşu dokular solusyonlarla yeniden kolonizasyonu önlemek için temizlenir. 50 kronik periodontitisli hastanın dâhil edildiği bu çalışmada 12 haftalık zaman zarfında TAD ile bir arada rejeneratif bir materyal olan mine matriks proteini (test grubu:20 hasta) uygulamasının kronik periodontitisin tedavisinde ki etkinliği, yalnız TAD (kontrol grubu: 15 hasta) ve standart periodontal tedavi (kontrol grubu: 15 hasta) ile karşılaştırılmıştır. Plak indeks, gingival indeks tedavi başlangıcında ve takip eden 3. ,6. , 9. , ve 12. haftalar da, cep derinliği, diş eti çekilmesi, klinik ataçman seviyesi ve kanama indeksi değerlendirmeleri başlangıç ve 12. hafta da yapılmıştır. Bütün tedavi gruplarında belirgin bir klinik kazanç elde edilmiştir. Ancak gruplar arasında bir fark görülememiştir.

Anahtar Sözcükler: Tüm ağız dezenfeksiyon, ağız içi bölgeler, periodontopatojenler, kronik periodontitis.

Çukurova Üniversitesi Basımevi-ADANA